165

ANNALES
D'ANATOMIE PATHOLOGIQUE
ET D'ANATOMIE NORMALE
MÉDICO-CHIRURGICALE

QUATORZIÈME ANNÉE *N° 3* *MARS 1937*

MÉMOIRES ORIGINAUX

LA NEUROCRINIE HYPOPHYSAIRE ET LES PROCESSUS NEUROCRINES EN GÉNÉRAL

par

G. ROUSSY et M. MOSINGER

La notion de neurocrinie, ou sécrétion endonerveuse, a pris, au cours de ces dernières années, une grande importance en physiologie neuro-glandulaire ; une foule de travaux sont venus en préciser les modalités et les effets.

Le terme de « neurocrinie » a été appliqué, pour la première fois, par Pierre Masson et Louis Berger (1923), au déversement de produits glandulaires dans les nerfs périphériques. Certaines cellules de l'intestin (cellules de Kultschitzky), du testicule (cellules interstitielles), du hile de l'ovaire, contractent des rapports si intimes avec les nerfs périphériques, que Masson et Berger ont pu admettre que les produits de sécrétion cellulaires étaient résorbés, en partie, par les troncules nerveux.

Mais le phénomène de la sécrétion endonerveuse avait été observé antérieurement, au niveau de la région hypothalamo-hypophysaire.

En 1908, Ch. Livon émet l'opinion que le produit actif de la sécrétion se concentre sur les éléments du lobe postérieur pour de là gagner l'organisme. Cet auteur ne faisait, d'ailleurs, qu'appliquer à l'hypophyse la conception de Lichtwitz (1898) et de R. Lépine (1908), d'après lesquels l'adré-

naline diffuse le long des fibres nerveuses. La même année, Herring voit la colloïde de l'hypophyse cheminer dans la tige pituitaire et s'arrêter sous l'épendyme du IIIe ventricule. En 1910, Cushing et Gœtsch confirment la réalité du déversement intraventriculaire des produits hypophysaires par la mise en évidence, dans le liquide céphalo-rachidien, du principe presseur, et dans son livre de 1912, Cushing donne une microphotographie très démonstrative en ce qui concerne le déversement intraventriculaire de la colloïde hypophysaire.

En 1911, Edinger invoque, en faveur de l'endocrinie intranerveuse, la migration, jusqu'à la région supérieure des corps mamillaires, de l'encre de Chine injectée dans l'hypophyse. Stendell, élève d'Edinger, décrit en 1913 l' « invasion » du lobe nerveux par la colloïde du lobe intermédiaire et admet que cette sécrétion intranerveuse influence, par excitation de centres sympathiques, le tonus de la musculature lisse et la tension artérielle.

En 1921, Loeper, Forestier et Tonnet décrivent la pénétration dans le nerf vague, durant la digestion d'un ferment protéolytique qu'ils supposent être de la pepsine.

En 1923, Celestino da Costa signale le cheminement de la colloïde hypophysaire dans les gaines périvasculaires du lobe nerveux.

Depuis 1924, Rémy Collin, dans une série de travaux, précise, chez les mammifères et les oiseaux, le processus d'excrétion de la colloïde hypophysaire dans le lobe nerveux, dans l'hypothalamus et son cheminement jusqu'aux noyaux du tuber cinereum, par voie neuro-glio-interstitielle et par voie péri-vasculaire. Cet auteur a bien montré le passage de la colloïde dans le troisième ventricule (hydrencéphalocrinie). Il a obtenu avec Watrin, Drouet et Florentin, par voie expérimentale hormonale (insuline, adrénaline), une hyperexcrétion de colloïde dans l'hypothalamus.

En 1930, Popa et Fielding décrivent un système vasculaire spécial, du type porte, déjà entrevu par Pietsch (1930), et qui relie l'hypophyse à l'hypothalamus, en transportant la colloïde hypophysaire. Ce transport de colloïde par voie vasculaire a été confirmé par Rémy Collin et par nous-mêmes (1933).

Harvey Cushing, à son tour, est revenu à plusieurs reprises, depuis 1930, sur le phénomène de la neurocrinie, du point de vue histologique et du point de vue expérimental.

Depuis 1933, nous nous sommes personnellement attachés à l'étude de cette importante question. Dans ces recherches, dont nous voulons faire ici un bref exposé d'ensemble, nous avons eu surtout en vue :

1° Les différentes modalités histophysiologiques de la neurocrinie hypophyso-hypothalamique; 2° la fixation, par les cellules nerveuses (pexie

neuronale) des produits de sécrétion hypophysaires; 3° la détermination des territoires nerveux auxquels se distribue la colloïde hypophysaire et la signification physiologique de la neurocrinie hypophyso-hypothalamique; 4° la valeur générale de la neurocrinie.

I. — *MODALITÉS DE LA NEUROCRINIE HYPOPHYSO-HYPOTHALAMIQUE*

Ces modalités se distinguent par la nature des produits d'excrétion et par les modes de transport des produits excrétés.

La *neurocrinie cellulaire* correspond à la pénétration, dans le lobe nerveux et dans l'hypothalamus, des cellules hypophysaires. Nous avons vu, au cours de nos recherches, que les cellules d'immigration varient suivant l'âge : les cellules basophiles prédominant chez l'enfant, les éosinophiles chez le vieillard. Ces différentes cellules se transforment soit en pigment, soit en colloïde.

La *neurocrinie colloïde* correspond au déversement, dans le tissu nerveux, de la colloïde hypophysaire. Il s'agit de *neurocrinie directe*, lorsque le passage de la colloïde se fait directement dans le tissu neuro-névroglique et qu'elle chemine le long des voies nerveuses (neuroprobasie colloïde). Il s'agit de *neurocrinie indirecte*, quand les produits actifs n'arrivent que secondairement au contact de la substance nerveuse. Cette neurocrinie hypophyso-hypothalamique indirecte peut se faire suivant cinq modes différents :

1° Le transport de la colloïde qui se fait par les gaines périvasculaires (da Costa), peut être appelé « péri-angio-neurocrinie » ;

2° La colloïde peut parvenir à l'hypothalamus, par le système porte hypophyso-hypothalamique (Popa et Fielding). Cette modalité, dénommée hémoneurocrinie par Collin, est extrêmement précoce, du point de vue ontogénique; nous l'avons relevée chez l'embryon;

3° Le déversement de la colloïde dans le III° ventricule, après son passage dans le tissu nerveux, répond à l'hydrencéphalocrinie de Collin, ou neuro-hydrencéphalocrinie. La colloïde se dissout rapidement dans le liquide céphalo-rachidien et peut influencer, par son intermédiaire, non seulement l'hypothalamus, mais l'ensemble du système nerveux. Nous avons étudié à ce sujet, un réseau sensitif sous-épendymaire capable, vraisemblablement, d'enregistrer de telles excitations hormonales;

4° Le déversement intraventriculaire de la colloïde peut se faire par les vaisseaux porte (hémo-hydrencéphalocrinie de Roussy et Mosinger). Il existe, en effet, des rapports intimes entre certains capillaires du système

porte et le IIIe ventricule (Popa et Fielding), et nous avons vu de tels vaisseaux déverser leur contenu colloïde directement dans le IIIe ventricule. L'intimité des rapports vasculo-épendymaires explique également la présence, dans certaines conditions, de globules rouges dans le récessus infundibuli (Herring, Cushing, Roussy et Mosinger, Popa et Fielding);

5° Le déversement de la colloïde peut se faire, enfin, dans les méninges molles (méningocrinie, de Roussy et Mosinger). Nous rappellerons à ce sujet que la pars tuberalis se développe, d'après nous, en pleine méninge molle.

La « *neurocrinie pigmentaire* » (Roussy et Mosinger) correspond au passage, dans le tissu nerveux, de pigment d'origine hypophysaire. Nous avons montré que le pigment d'origine hypophysaire est repris par les cellules névrogliques pour se transformer en pigment mélanique, et nous reviendrons plus loin sur l'importance physiologique de ce processus.

Il existe, sans aucun doute, d'autres modalités de neurocrinie, telle que l' « hémoneurocrinie granuleuse » qui est caractérisée par la chute, dans les vaisseaux hypophysaires, de cellules glandulaires qui se transforment en granulations; celles-ci sont déversées par les capillaires portes, autour des neurones hypothalamiques.

II. — *PHASE TERMINALE DU PROCESSUS NEUROCRINE*

Au cours de nos recherches, nous avons essayé de préciser le champ d'action nerveux de l'hypophyse par neurocrinie et les points d'attaque des produits de la sécrétion hypophysaire.

Cette étude nous a été facilitée par celle que nous avions entreprise antérieurement sur l'anatomie et la physiologie de l'un des territoires les plus importants du système nerveux : la zone sous-jacente à la couche optique qui règle le jeu du système neuro-végétatif, le fonctionnement des glandes endocrines, les fonctions motrices involontaires et qui constitue ce carrefour où la vie de relation (ou neuro-somatique) et le psychisme se répercutent, par de multiples voies, sur la vie végétative.

Dans ce territoire extrêmement complexe, que nous avons dénommé « zone sous-thalamique », nous avons proposé de distinguer cinq zones :

1° L'hypothalamus qui répond en grande partie au tuber cinereum des classiques et qui comprend l' « hypothalamus antérieur », avec les centres excito-secrétoires de l'hypophyse, et l' « hypothalamus postérieur » avec ses centres neuro-végétatifs et ses corps mamillaires qui sont des centres associatifs complexes; — 2° le subthalamus, situé en dehors et en arrière du précédent et qui contient des formations motrices extra-pyramidales; — 3° la zone préoptique, essentiellement neuro-végétative; — 4° la zone

parolfactive, à fonctions olfacto-végétatives; — 5° la zone pallido-entopédonculaire, essentiellement motrice, mais reliée par de nombreuses voies, aux formations neuro-végétatives.

Quant au domaine d'action de l'hypophyse, nous lui avons décrit diverses zones d'influence : une zone neuronale thalamo-sous-thalamique;

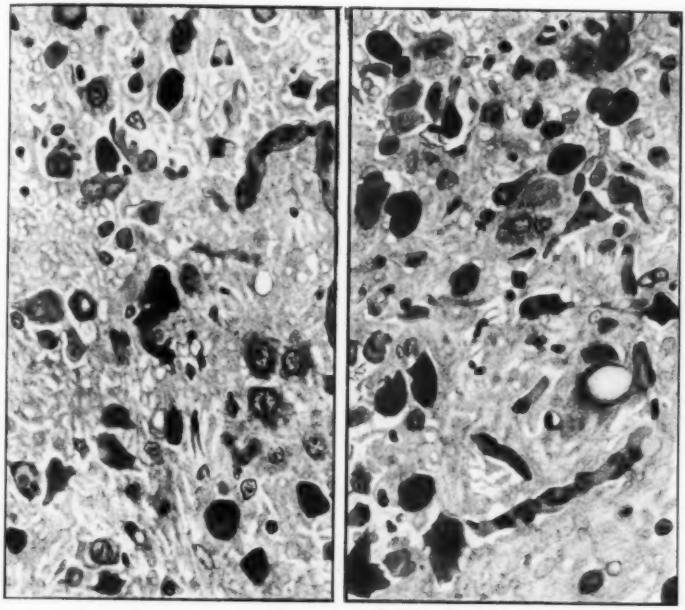

FIG. 1. — *Noyau paraventriculaire du chien dans l'hyperneurocrinie expérimentale.*
Remarquer la présence de traînées et de gouttes de colloïde, et les réactions neuronales (modifications de forme et de teinte). (Gr.: 300.)

— une zone sous-ventriculaire et céphalo-rachidienne; — et une zone post-hypophysaire.

1° *La zone neuronale thalamo-sous-thalamique* est représentée par une série de formations nucléaires avec lesquelles la colloïde hypophysaire entre directement en contact.

Dans les conditions d'observation normales, la colloïde hypophysaire se voit presque exclusivement dans le noyau tangentiel, le noyau paraventri-

culaire, le noyau de l'infundibulum et la substance grise fondamentale de l'hypothalamus antérieur. En d'autres termes, la colloïde se retrouve uniquement au niveau de l'hypothalamus antérieur où elle arrive soit par neurocrinie directe, en cheminant le long des voies hypothalamo-hypophysaire, soit par hémoneurocrinie et par péri-hémo-neurocrinie.

Dans les mêmes noyaux végétatifs, des boules de colloïde peuvent s'ob-

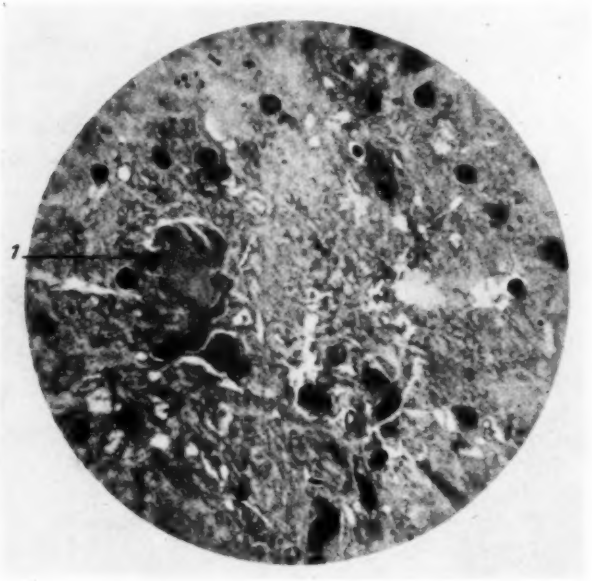

FIG. 2. — *Neuroprobasie colloïde.*
Goutte de colloïde cheminant dans le pilier antérieur du trigone. (Gr. : 1.000.)
1, grosse masse colloïde.

server au contact immédiat des neurones hypothalamiques, et exceptionnellement, chez les mammifères, à l'intérieur du corps cellulaire.

Mais au cours de l'hyperneurocrinie expérimentale, telle que nous l'avons réalisée chez le chien, par l'extirpation du ganglion cervical supérieur, la colloïde hypophysaire s'observe dans des territoires beaucoup plus étendus.

On la rencontre d'abord dans l'hypothalamus postérieur, où elle vient se mettre au contact des neurones du noyau hypothalamo-mamillaire; on

la voit également dans les zones latérales de l'hypothalamus d'où elle gagne le pédoncule inféro-interne du thalamus, en cheminant entre les fibres de ce faisceau, en direction du thalamus. Par cette voie, l'hypophyse exerce vraisemblablement une action sur les différents noyaux végétatifs de la couche optique. Il faut envisager également la possibilité d'un cheminement rétrograde, la colloïde hypophysaire pouvant ainsi arriver au contact de la substance innominée de Reichert.

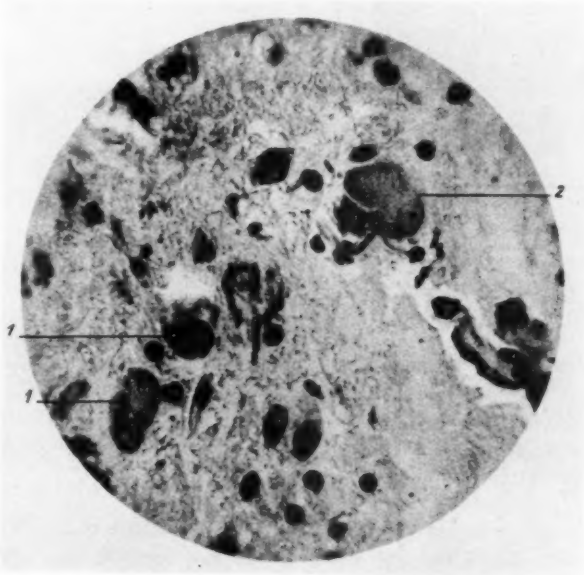

FIG. 3. — *Neurocrinie colloïde.*
Gouttes de colloïde dans la zone interne de l'hypothalamus antérieur. (Gr.: 1.000.) — *1*, boules de colloïde. — *2*, goutte de colloïde au contact d'un péricaryone.

La colloïde de l'hypophyse pénètre aussi entre les fascicules du pilier antérieur du trigone et chemine le long de ce faisceau qui provient des nombreuses formations olfactives, pour aboutir aux noyaux mamillaires et à la substance réticulaire du mésencéphale.

La colloïde hypophysaire se rencontre enfin dans le subthalamus. Nous avons vu des boules de colloïde au contact intime des péricaryones des noyaux réticulaires du subthalamus.

En résumé, le champ d'action de l'hypophyse par neurocrinie paraît être très étendu. Par le mécanisme hormono-neural, l'hypophyse peut donc influencer : — ses propres centres excito-sécrétoires ; -- les centres neuro-végétatifs de l'hypothalamus antérieur et de l'hypothalamus postérieur ; — les centres neuro-végétatifs du thalamus ; — les formations motrices extra-pyramidales du subthalamus ; — et vraisemblablement aussi les formations végétatives de la zone parolfactive.

L'hyperneurocrinie expérimentale nous a permis également de préciser, chez l'animal, les modalités du transport de la colloïde et les modalités réactionnelles des neurones, à son contact.

Quant aux réactions provoquées par la colloïde, sur les cellules nerveuses, elles sont de deux ordres.

Il se produit d'abord une absorption de la colloïde (colloïdopexie neuronale ou hypophysopexie (1). La goutte de colloïde, mise au contact de la cellule nerveuse par voie interstitielle paraît être englobée par le péricaryone qui la reçoit dans une encoche. Mais la colloïde peut être aussi déversée directement dans le corps cellulaire, par l'intermédiaire d'un capillaire endoneuronal.

L'absorption de la colloïde détermine des réactions cellulaires, notamment des modifications de forme et de taille des éléments qui deviennent les uns très volumineux et globuleux, les autres petits et arrondis ; ou bien encore ce sont des modifications tinctoriales, protoplasmiques, avec homogénéisation et vacuolisation.

La colloïde provoque donc des réactions histologiques des cellules nerveuses végétatives qui sont manifestes, et s'accompagnent vraisemblablement d'effets fonctionnels.

2° *La zone sous-ventriculaire et céphalo-rachidienne* est représentée par les formations nerveuses sous-jacentes à l'épendyme ventriculaire, formations que l'hypophyse peut influencer par hydrencéphalocrinie.

Du point de vue histologique, la pénétration de la colloïde dans le IIIe ventricule est un fait acquis (Cushing et Gœtsch, Herring, R. Collin, Roussy et Mosinger). Elle est facilitée par l'absence, en certains endroits, notamment au niveau du IIIe ventricule, du revêtement épendymaire ; le tissu neuro-glial étant là baigné directement par le liquide céphalo-rachidien (Nicolesco et Nicolesco, Popa et Fielding, Roussy et Mosinger).

Parmi les formations nerveuses influencées par le phénomène de l'hydrencéphalocrinie, il faut citer, en premier lieu, la substance neuro-végé-

(1) La pexie de colloïde hypophysaire (hypophysopexie) est à distinguer de la pexie des colloïdes par le système réticulo-endothélial également appelé colloïdopexie (Bratianu et Llombart : *Annales d'Anatomie pathologique*, n° 1, t. VII, janvier 1930).

tative sous-jacente à l'épendyme, qui s'étend sans discontinuité des ventricules latéraux à la moelle. Nous l'avons dénommé : système végétatif sous-épendymaire et sous-ventriculaire.

Au niveau du IIIe ventricule, l'action des principes hormonaux est facilitée, ainsi que nous l'avons montré, par les invaginations épendymaires qui existent en regard du noyau paraventriculaire et qui plaident en faveur d'une action directe sur les neurones. Mais nous avons montré qu'il existe également, immédiatement sous l'épendyme, un vaste réseau

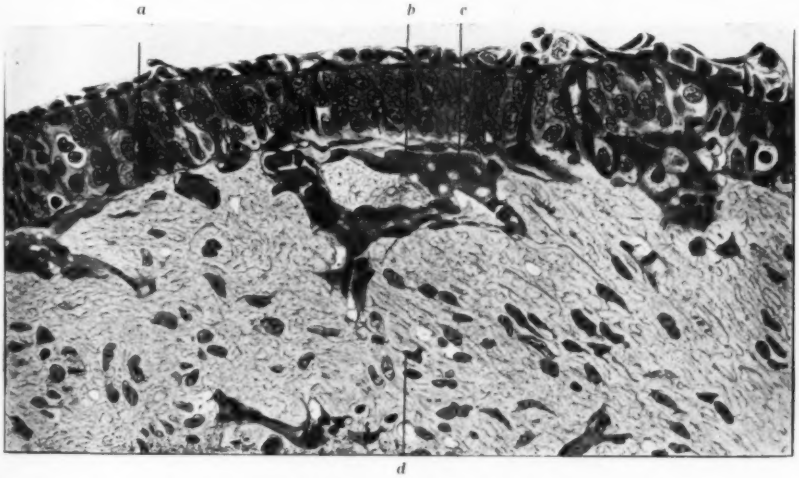

FIG. 4. — *Embryon de chat.*
Origine du système porte hypophyso-tubérien. — *a*, lobe intermédiaire. — *b*, grains noirs de Soyer. — *c*, capillaire colmaté. — *d*, cellule névroglique. (Gr. : 450.)

sensitivo-sensoriel capable, vraisemblablement, d'enregistrer les modifications de la tension et de la composition chimique et hormonale du liquide céphalo-rachidien.

On peut admettre en outre, que les hormones hypophysaires déversées dans le IIIe ventricule peuvent exercer une action sur le fonctionnement des plexus choroïdes (l'extrait post-hypophysaire entraine des modifications de la tension du liquide céphalo-rachidien), sur l'épiphyse et les centres du sommeil sous-jacents à l'épendyme.

D'une manière générale, l'hypophyse peut exercer son influence sur l'ensemble du névraxe, par hydrencéphalocrinie et méningocrinie.

3° *La zone d'influence post-hypophysaire* est constituée par les terminaisons nerveuses du lobe postérieur.

Nous rappellerons que primitivement certains auteurs, se basant sur les faits de neurocrinie, attribuaient aux fibres nerveuses du lobe postérieur

FIG. 5. — *Tige pituitaire chez un chien ayant subi une extirpation du vago-sympathique gauche.*

a, boule de colloïde en voie d'excrétion intraventriculaire. — *b*, vaisseau porte colmaté. — *c*, pie-mère. — *d*, vaisseau non colmaté. — *e*, névroglie. — *f*, *pars tuberalis*. (Méthode de Cowdry. Gr. : 300.)

une fonction purement sensitive (Tello, R. Collin). Mais la mise en évidence, sur les mêmes coupes, de l'origine et des terminaisons intra-glandulaires du faisceau hypothalamo-hypophysaire que nous avons isolé, ne laisse aucun doute sur le caractère effecteur de ce faisceau.

R. Collin invoque également, en faveur de la fonction sensitive, la pré-

sence, dans la méninge dure périhypophysaire, de corpuscules de Vater-Pacini, et l'existence de fibres myéliniques, dans le faisceau hypothalamo-hypophysaire. Nous ne pensons pas que les fibres efférentes de ces corpuscules gagnent le faisceau nerveux décrit par nous, car l'on trouve des corpuscules sensitifs dans la totalité de la dure-mère. Ces corpuscules sont sans doute excitables par les modifications de dimension hypophysaire, mais n'arrivent pas au contact de la colloïde et leurs voies afférentes ne proviennent pas de l'hypophyse.

Quant aux fibres myéliniques qui, d'après nous, sont nombreuses dans

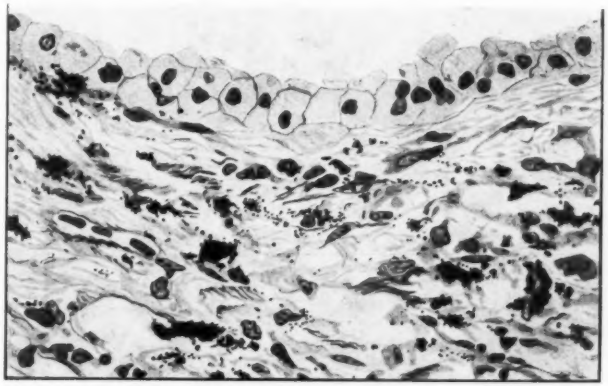

FIG. 6. — *Mélanocytes dans le lobe intermédiaire de l'homme, au contact immédiat d'un kyste du lobe intermédiaire.* (Gr. : 800.)

le fascicule paraventriculo-hypophysaire du faisceau hypothalamo-hypophysaire, nous pensons avec beaucoup de neuro-histologistes que la myélinisation n'est pas un test nécessaire en faveur de la fonction sensitive cérébrospinale.

Certains faits, cependant, plaident en faveur de la possibilité d'une fonction sensitive surajoutée appartenant au faisceau hypothalamo-hypophysaire. Ce sont : l'aspect bipolaire et l'existence de deux prolongements cellulaires identiques au niveau de certaines cellules tangentielles et paraventriculaires ; l'épanouissement terminal de nombreux fascicules nerveux dans le lobe postérieur; la présence, chez certains vertébrés inférieurs, d'un faisceau hypophyso-hypothalamique compact, de nature sensitive, décrit par Herrick.

Il est donc permis d'admettre que les produits de sécrétion hypophy-

saire peuvent agir sur l'hypothalamus en stimulant certaines terminaisons nerveuses intra-hypophysaires de nature sensitive. Mais il est à remarquer que, dans la zone post-hypophysaire, les cellules névrogliques

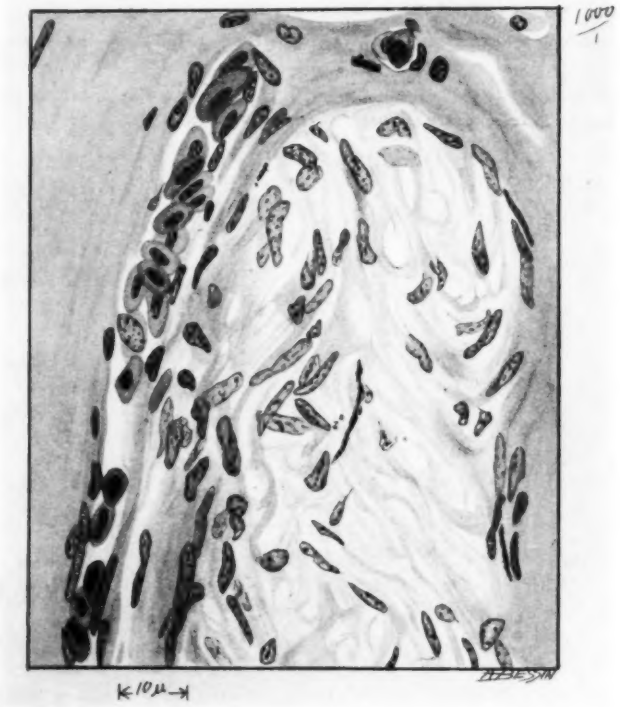

FIG. 7. — *Mélanocytes dans le tissu sous-cutané chez la grenouille.* (Gr. : 1.000.)

On voit 4 mélanocytes sur la préparation. — Le mélanocyte supérieur présente un siège péri-capillaire. — Deux mélanocytes (en haut à gauche, et en bas à droite) sont situés dans le périnèvre. — Un mélanocyte est intranerveux.

sont douées du pouvoir hypophysopexique. Ces cellules sont, en effet, capables de résorber la colloïde hypophysaire (colloïdopexie névroglique) et de reprendre le pigment hypophysaire (pigmentopexie névroglique).

Il existe ainsi deux éléments neuro-ectodermiques capables du « pou-

voir pexique », ce sont : les péricaryones (pexie neuronale) et les cellules névrogliques (pexie névroglique).

En résumé, l'hypophyse, par l'intermédiaire de la neurocrinie (mécanisme hormono-central) peut agir : — sur l'ensemble du système nerveux, et notamment sur les noyaux végétatifs effecteurs de l'hypothalamus et du thalamus qui commandent, par leurs voies efférentes, tout le système neuro-végétatif sous-jacent du névraxe; — sur certaines formations extra-pyramidales; ce qui fait jouer à l'hypophyse un rôle dans le fonctionnement moteur extra-pyramidal; — sur les centres propres excito-secrétoires de l'hypophyse, ce qui prouve l'existence d'une véritable auto-régulation hypophysaire.

III. — *VALEUR GÉNÉRALE DE LA NEUROCRINIE*

Le terme de « neurocrinie » est presque devenu, dans l'esprit de certains auteurs, synonyme de « neurocrinie hypophyso-hypothalamique ». Il ne faut pas oublier cependant que la neurocrinie hypophyso-hypothalamique n'est que l'un des types d'un mode de sécrétion interne très général.

L'expression de neurocrinie, pour Masson et Berger, s'adressait à un processus périphérique, à une sécrétion se faisant dans les troncules nerveux intra-viscéraux. Et, durant un temps, il a pu sembler que l'on pouvait opposer cette « neurocrinie périphérique » à la « neurocrinie hypophyso-hypothalamique », dans laquelle la colloïde entre en rapports avec les éléments des centres nerveux : « neurocrinie centrale ». Or il n'en est rien, en raison des notions que l'on a aujourd'hui sur la tige pituitaire. Celle-ci représente en effet un véritable nerf que l'on pourrait appeler *nerf pédonculaire de l'hypophyse*. Ce treizième nerf cranien, impair, mais constitué de deux parties symétriques, dont les anciens anatomistes n'ont su reconnaître la nature, est essentiellement un nerf végétatif efférent ; il est formé notamment par le faisceau hypothalamo-hypophysaire que nous avons isolé. Le lobe postérieur de l'hypophyse représente ainsi l'expansion terminale de ce nerf, qui se distingue des autres nerfs de l'organisme par ses faibles dimensions en longueur : c'est ce qui a permis de suivre les produits de sécrétion hypophysaire jusqu'aux origines réelles du nerf pédonculaire.

Ainsi, le déversement de produits de sécrétion dans le lobe postérieur de l'hypophyse est superposable aux autres processus de neurocrinie. Le déversement de la substance élaborée se fait dans les terminaisons d'un nerf, au même titre que dans la neurocrinie de P. Masson et Berger ou

neurocrinie périphérique. La neurocrinie hypophysaire rentre donc dans le cadre de la neurocrinie générale.

Et d'ailleurs la neurocrinie pigmentaire que nous avons étudiée au niveau de l'hypophyse, forme un autre point de rapprochement entre la neurocrinie hypophysaire et la neurocrinie périphérique.

Fig. 8. — *Neurocrinie pigmentaire.*
Lobe postérieur de l'hypophyse contenant des traînées de pigment brun.

L'on connaît en effet les rapports intimes entre les mélanoblastes périphériques et les fibres nerveuses. Au cours de nos recherches, nous avons noté, chez la grenouille, la présence de mélanoblastes dans les troncs nerveux. Nous avons aussi décrit l'existence de mélanoblastes dans la posthypophyse et la tige pituitaire de l'homme où ils peuvent former des nodules volumineux. A ce propos, il est intéressant de noter que c'est le

pigment hypophysaire qui, d'après nos constatations, est à l'origine du pigment mélanique hypophysaire.

Ainsi la neurocrinie hypophysaire n'est qu'un cas particulier de la neurocrinie en général.

Certains faits sembleraient donner cependant à la neurocrinie hypophysaire des caractères qui lui sont propres :

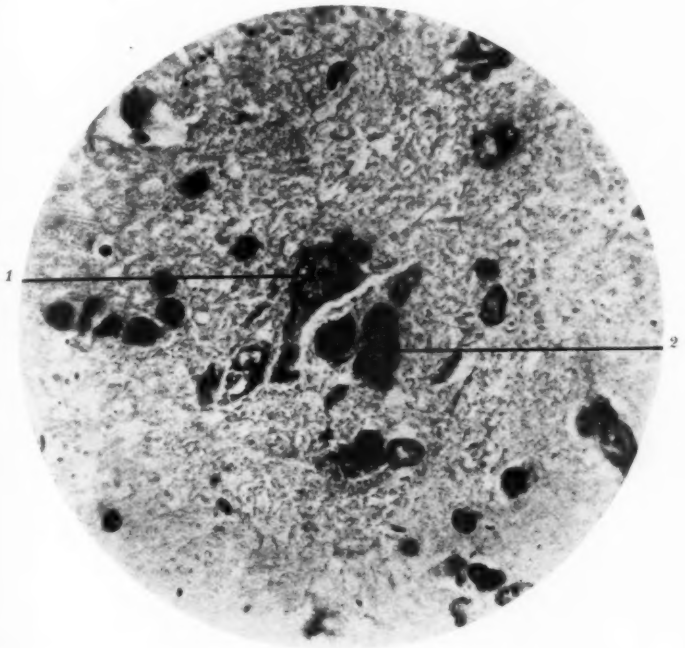

FIG. 9. — *Colloïde dans l'hypothalamus latéral.*
1, cellule du noyau latéral de l'hypothalamus. — *2*, boules de colloïde.

1° C'est d'abord la migration, le long de la tige pituitaire, de la colloïde, migration qui n'est pas connue, du point de vue histologique, pour d'autres produits de sécrétion.

Mais le cheminement par les voies nerveuses n'est nullement spécifique de la colloïde hypophysaire. D'autres produits présentent la même tendance, et tout particulièrement certaines toxines dites neurotropes (toxine tétanique). Expérimentalement, certaines substances huileuses,

injectées dans les troncs nerveux périphériques, cheminent le long des troncs nerveux et peuvent atteindre, par migration et après un trajet considérable, le névraxe (Speransky).

A son tour, dans l'hyperneurocrinie hypophyso-hypothalamique expérimentale, la colloïde hypophysaire peut gagner des territoires nerveux

FIG. 10. — *Neurocrinie cellulaire.*
Noter, en bas, la présence de boules de colloïde, et, en haut, des cellules hypophysaires immigrées dans le tissu nerveux.

éloignés en suivant certains faisceaux. C'est ainsi qu'elle pénètre dans le pédoncule inféro-interne du thalamus pour atteindre sans aucun doute la couche optique, et le pilier antérieur du trigone, dont on connaît l'étendue considérable. En d'autres termes, grâce à l'inondation expérimentale de l'hypothalamus, la colloïde pénètre dans un faisceau nerveux qu'elle n'atteint pas habituellement; elle se propage le long de cette voie comme

elle chemine dans les conditions normales le long du faisceau hypothalamo-hypophysaire.

2° Un second fait paraît appartenir en propre à la neurocrinie hypophysaire : c'est l'existence du système porte hypophyso-hypothalamique et le transport de la colloïde hypophysaire vers l'hypothalamus, par voie vasculaire. Mais ici, plusieurs remarques s'imposent.

FIG. 11. — *Traînée cellulaire centrée par un capillaire porte s'enfonçant dans la tige pituitaire chez le chien.*

Le transport des produits de sécrétion hypophysaire vers l'hypothalamus par voie vasculaire du type porte est comparable au transport, vers les centres neuro-végétatifs, des hormones en général, par voie vasculaire générale. En d'autres termes, l' « hémoneurocrinie locale » hypophyso-hypothalamique, est le pendant de l'hémoneurocrinie générale : celle-ci n'étant pas moins importante que la première. Rappelons à

ce propos le phénomène de la pexie (Schittenhelm et Eisler), par l'hypothalamus lui-même, de la thyroxine.

On sait que tous les nerfs sont pourvus d'une circulation lymphatique très abondante tant interstitielle que vasculaire, et le système porte de

FIG. 12. — *Tige pituitaire du chien traversée par le faisceau hypothalamo-hypophysaire.*

Capillaires partant de la *pars tuberalis* et arrivant sous l'épendyme. Noter, dans la cavité ventriculaire, à gauche, une goutte de sécrétion déversée par un capillaire (hémo-hydrencéphalocrinie).

Popa et Fielding peut être considéré comme l'expression maxima de cette circulation, qui se fait en direction du névraxe. Pour certains, l'hémo-neurocrinie serait la modalité neurocrine prédominante (Popa et Fielding). Pour nous, le cheminement des produits de sécrétion, par voie interstitielle neuro-glio-fibrillaire, a une importance considérable, car,

ainsi que le montre l'hyperneurocrinie expérimentale, le champ d'action de la colloïde hypophysaire dépasse singulièrement le territoire nerveux desservi par le système porte.

La richesse vasculaire des noyaux végétatifs ne s'explique pas uniquement par l'existence du système porte. Elle se retrouve, en effet, au niveau de tout le système neuro-végétatif, ainsi que nous l'avons montré ; ceci

FIG. 13. — *Vaisseau porte entouré de mélanocytes (tige pituitaire de l'homme).*

témoigne en faveur de l'activité des échanges hémo-neuronaux. La riche vascularisation neuronale de l'hypothalamus a donc une triple valeur physiologique : elle reçoit les produits de sécrétion hypophysaires, car elle est en rapport avec le système porte (hémoneurocrinie locale); elle constitue également le lieu de réception des hormones provenant de la voie vasculaire générale, car le système capillaire de l'hypothalamus est en relation avec des vaisseaux aboutissant directement à cette formation

nerveuse; elle reçoit les produits de sécrétion d'origine neuronale (neuricrinie de Roussy et Mosinger).

3° On pourrait enfin penser que l'hydrencéphalocrinie est un processus bien particulier, propre à l'hypophyse. Il n'en est rien, car cette modalité

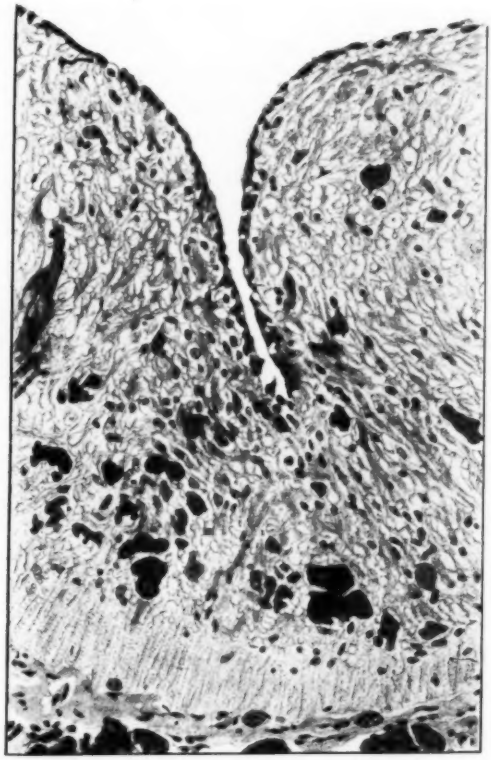

Fig. 14. — *Hyperneurocrinie expérimentale.*
Nombreuses gouttes de colloïde qui paraissent s'avancer vers le ventricule.

spéciale d'hydrencéphalocrinie, que nous avons appelée « hémo-hydrencéphalocrinie », est un phénomène très général. Nous avons, en effet, insisté sur l'intimité des rapports entre les vaisseaux et l'épendyme qui existe dans tout le névraxe.

Par ailleurs, la soustraction répétée de liquide céphalo-rachidien accélère le cheminement, le long des nerfs périphériques, de substances (huile de croton) introduites expérimentalement dans les troncs nerveux (Speransky).

Par conséquent, nous pensons, sur la foi de ces nombreux arguments,

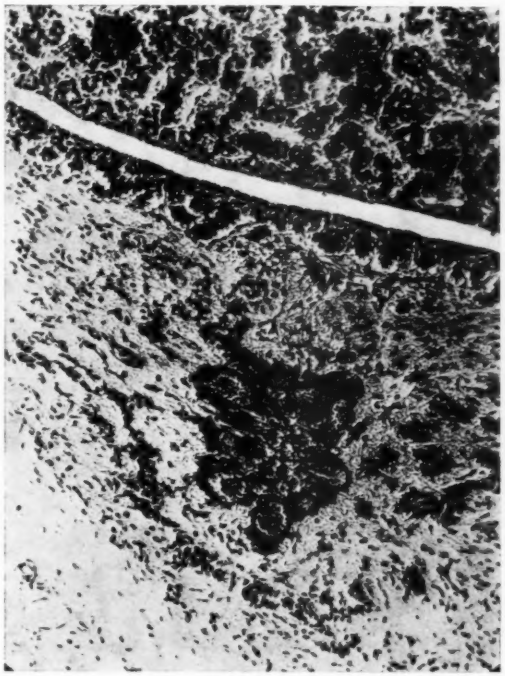

FIG. 15. — *Hypophyse embryonnaire de chat.*
Remarquer l'extraordinaire richesse vasculaire du lobe postérieur autour de l'extrémité inférieure de la cavité infundibulaire.

que la neurocrinie hypophysaire n'est que l'expression particulière d'un processus général : la *sécrétion endo-nerveuse.*

Du point de vue physiologique les produits de sécrétion déversés dans le tissu nerveux sont représentés essentiellement par des hormones stimulant le système nerveux. La neurocrinie histologique correspond ainsi, physiologiquement, au mécanisme hormono-neural (Roussy et Mosinger).

grâce auquel les hormones déterminent leurs effets par l'excitation du système nerveux.

Tantôt les hormones portent leur effet sur les centres nerveux. Dans ce cas, nous parlons de « mécanismes hormono-neuraux centraux (hypophyso-hypothalamique, thyro-hypothalamique).

FIG. 16. — *Vaisseaux portes hypophyso-hypothalamiques à contenu colmaté.*

Tantôt les hormones agissent sur les terminaisons nerveuses (sensitives ou effectrices) et dans ce cas, il s'agit de « mécanismes hormono-neuraux périphériques ou terminaux ». Les cythormones (acétylcholine, histamine) peuvent agir indiscutablement de cette façon lorsqu'elles déterminent, par exemple, la vaso-dilatation réflexe.

En résumé, la neurocrinie est un phénomène très général qui joue un rôle de premier plan dans le fonctionnement du système neuro-endocrinien, dans son entier.

CONCLUSIONS

1° La neurocrinie hypophysaire présente de nombreuses modalités histophysiologiques et l'on peut distinguer, suivant la nature des produits d'excrétion : des neurocrinies cellulaire, pigmentaire et colloïde.

La neurocrinie colloïde est directe ou indirecte et cette dernière comporte différents processus: la péri-hémoneurocrinie, l'hémoneurocrinie, la neuro-hydrencéphalocrinie, l'hémo-hydrencéphalocrinie et la méningocrinie.

2° Au cours de l'hyperneurocrinie expérimentale, la colloïde hypophysaire a tendance à cheminer le long des voies nerveuses, en se dirigeant vers des territoires nerveux éloignés de l'hypothalamus (thalamus, mésocéphale, formations olfactives). Cette migration de la colloïde le long des faisceaux nerveux, est comparable, pensons-nous, à la tendance présentée par certaines toxines, à gagner les centres nerveux (neuroprobasie de Levaditi).

3° Par neurocrinie, l'hypophyse peut agir sur la totalité du système nerveux, mais elle agit plus particulièrement : *a)* sur les centres neuro-végétatifs supérieurs de l'hypothalamus; *b)* sur certaines formations motrices extra-pyramidales du subthalamus; *c)* sur ses propres centres excito-sécrétoires.

4° L'action de l'hypophyse sur ses centres excito-sécrétoires montre qu'il existe une véritable auto-régulation des glandes endocrines.

5° L'hyperneurocrinie expérimentale détermine des réactions neuronales très intenses, allant jusqu'à la dégénérescence des cellules nerveuses.

6° La neurocrinie hypophysaire n'est qu'une modalité particulière d'un processus endocrine très général. Par ce processus, les hormones stimulent le fonctionnement du système nerveux en agissant, soit directement sur les centres nerveux (mécanisme hormono-neural central), soit sur les terminaisons nerveuses (mécanisme hormono-neural périphérique).

BIBLIOGRAPHIE

1. Collin (R.) : « Sur la sécrétion hypophysaire. » (*Bull. Académie de Médecine*, 23 décembre 1924.)

Id. : « La neurocrinie hypophysaire. Etude histophysiologique du complexe tubéro-infundibulo-pituitaire. » (*Arch. de Morph. gén. et expér.*, Doin, Paris, 1928.)

Id. : *L'Hypophyse. Travaux originaux et études.* Nancy, 1937.

2. Collin (R.), Drouet, Watrin et Florentin : « L'action histophysiologique de l'hypoglycémie insulinique sur les glandes endocrines et le problème de l'antagonisme entre l'hypophyse et le pancréas. » (*Rev. franç. d'Endocrinologie*, t. 10, n° 4, 1932.)

3. Costa (C. da) : « Sur les aspects histologiques du fonctionnement hypophysaire. » (*Comptes rendus de l'Association des Anatomistes*, 1923.)

Id. : « Sur les images histologiques d'excrétion dans le lobe postérieur de l'hypophyse. » (*Comptes rendus de la Soc. de Biologie*, t. 92, 1925, p. 1246.)

4. Cushing (H.) : *The pituitary body and its disorders*. Philadelphia, 1912, p. 8.

5. Cushing (H.) et Gœtsch : « Concerning the secretion of the infundibuler lobe of the hypophysis into the cerebrospinal fluid. » (*Amer. Journal Physiol.*, t. 27, 1910, p. 60.

6. Edinger : « Die Ausführwege der Hypophyse. » (*Arch. f. Mikr.*, t. 78, 1911, p. 496.

7. Herring : « The histological apperances of the mammalian pituitary. » (*Quart. Journ. exper. Physiol.*, t. I, 1908.)

Id. : « The origin of the active material of the posterior lobe of the pituitary body. » (*Quart. Journ. Exp. Physiol.*, t. 8, 1914-1915.)

8. Lépine (R.) : « L'adrénaline agit-elle directement sur les fibres sympathiques ? » (*Comptes rendus de la Soc. de Biologie*, t. 65, 1908, p. 565.

9. Lichtwitz : *Archiv für exper. Pathol. und Ph.*, t. 58, 1898, p. 222.

10. Livon (Ch.) : « Pénétration par la voie nerveuse de la sécrétion interne de l'hypophyse. » (*Comptes rendus de la Soc. de Biologie*, t. 65, 1908, p. 744.)

11. Loeper (M.), Forestier et Tonnet : « Présence de pepsine dans le tronc du pneumogastrique gauche. » (*Comptes rendus de la Soc. de Biologie*, 5 mars 1921, p. 455.)

12. Masson (P.) et Berger (L.) : « Sur un nouveau mode de sécrétion interne : la neurocrinie. » (*Comptes rendus de l'Académie des Sciences*, t. 176, 1923, p. 1748.)

13. Popa (G.) et Fielding (M.) : « The vascular link between the pituitary and the hypothalamus. » (*The Lancet*, août 1930.)

Id. : « A portal circulation from the pituitary to the hypothalamic region. » (*Journ. of Anat.*, t. 65, octobre 1930.)

14. Stendell (W.) : « Zur vergleichenden Anatomie und Histologie der Hypophysis cerebri. » (*Arch. f. Mikr.*, t. 82, 1913, p. 289.)

RECHERCHES PERSONNELLES

« A propos de la neurocrinie hypophyso-tubérienne directe. » (*Comptes rendus de la Soc. de Biologie*, t. 112, 18 mars 1933, p. 1048.)

« A propos de la neurocrinie hypophyso-tubérienne indirecte. » (*Comptes rendus de la Soc. de Biologie*, t. 112, 1933, p. 1203.)

« Rapports anatomiques et physiologiques de l'hypothalamus et de l'hypophyse. » (*Annales de Médecine*, t. 33, 1933, p. 301.)

« A propos de l'hydrencéphalocrinie hypophysaire. » (*Comptes rendus de la Soc. de Biologie*, t. 112, 1er avril 1933, p. 1317.)

« Sur le lobe intermédiaire de l'hypophyse. La fente hypophysaire et ses annexes. L'immigration de cellules glandulaires dans le lobe nerveux. » (*Comptes rendus de la Soc. de Biologie*, t. 115, 3 mars 1934, p. 946.)

« Processus de sécrétion neuronale dans les noyaux végétatifs de l'hypothalamus chez l'homme. La neuricrinie. » (*Comptes rendus de la Soc. de Biologie*, t. 115, 17 mars 1934, p. 1143.)

« Etude du lobe intermédiaire de l'hypophyse. » (*Annales d'Anatomie pathologique*, t. II, 1934, p. 655.)

« La neurocrinie pigmentaire hypophysaire et la neurocrinie périphérique. » (*Comptes rendus de la Soc. de Biologie*, t. 119, 22 juin 1935, p. 795.)

« Sur les réactions neuronales de l'hypothalamus consécutives à l'hyperneurocrinie hypophyso-hypothalamique expérimentale. » (*Comptes rendus de la Soc. de Biologie*, t. 119, 22 juin 1935, p. 797.)

« Sur le pouvoir hypophysopexique des neurones végétatifs de l'hypothalamus. Neurocrinie et neuricrinie. » (*Comptes rendus de la Soc. de Biologie*, t. 119, 29 juin 1935, p. 929.)

« Les corrélations anatomiques et physiologiques de l'hypothalamus et de l'hypophyse. » (*Bruxelles médical*, 12 janvier 1936.)

« Le champ d'action de l'hypophyse par neurocrinie. » (*Comptes rendus de la Soc. de Biologie*, t. 122, 13 juin 1936, p. 643.)

« La régulation nerveuse du fonctionnement hypophysaire. Les conséquences physiopathologiques et thérapeutiques. » (*Presse médicale*, 30 septembre 1936.)

« Quelques données récentes fournies par l'étude histophysiologique du système neuro-végétatif. » (*Presse médicale*, 20 mars 1937.)

Travail du Laboratoire d'Anatomie pathologique
et de Pathologie expérimentale de la Faculté de Marseille
(Professeur Cornil),
et du Service de Clinique chirurgicale du Professeur Fiolle

LES EMBOLIES ARTÉRIELLES EXPÉRIMENTALES

par

L. CORNIL, F. CARCASSONNE, M. MOSINGER et H. HAÏMOVICI

L'étude histo-physiologique des réactions artérielles pariétales, consécutives à des oblitérations emboliques, est intéressante, non seulement en raison des conclusions thérapeutiques qui peuvent en découler, mais également du point de vue histologique pur.

Ces réactions rendent compte en effet, dans une forte mesure, des conditions de trophicité de la paroi artérielle et permettent d'analyser les réactions des capillaires adventitiels.

D'autre part, et surtout dans le but de pouvoir poser avec plus de précision les indications thérapeutiques, — embolectomie ou artériectomie, — il est important de connaître le siège exact et l'évolution de ces lésions pariétales et leur mécanisme.

POSITION DU PROBLÈME EXPÉRIMENTAL

Les documents anatomo-cliniques que nous possédons sur les embolies artérielles des extrémités, étant peu nombreux, ils ne peuvent élucider qu'imparfaitement le problème des lésions initiales dont l'intérêt pratique est de tout premier ordre. Aussi a-t-on demandé à l'expérimentation les précisions que ces documents anatomo-cliniques étaient dans l'impossibilité de nous fournir.

Les premières tentatives d'embolies artérielles expérimentales furent faites par Virchow, Conheim, Senftleben, Panum, Cruveilhier. Ces

auteurs s'efforcèrent, avant tout, de préciser le mécanisme de ces oblitérations vasculaires. Virchow, et surtout Conheim, décrivirent les lésions pariétales au cours des embolies expérimentales et insistèrent en particulier sur les différences qui opposent la thrombose à l'embolie.

Mais ces expériences, qui présentent, par ailleurs, un intérêt incon-

FIG. 1. — *Embolie aseptique expérimentale de vingt-quatre heures.* Absence de lésions au niveau de la média.

testable, s'adressent surtout aux « embolies d'organes ». Celles-ci ont, en outre, bénéficié encore depuis, de beaucoup d'autres recherches expérimentales, en particulier celles toutes récentes de Villaret, J. Besançon et leurs collaborateurs.

Les embolies artérielles des membres, par contre, n'ont été que rarement, et depuis quelques années seulement, l'objet de telles inves-

tigations (Loreti et Sandrini [1929], E. Melzner [1929], Gosset, Bertrand et Patel [1932]).

Loreti et Sandrini, expérimentant sur des chiens, obtiennent les embolies de la façon suivante : après artériotomie au niveau de la fémorale, au-dessous de l'arcade crurale, ils introduisent l'embolus qui s'arrête, en général, 3 à 4 centimètres plus bas.

FIG. 2. — *Embolie aseptique expérimentale de vingt-quatre heures.* Thrombose au contact de l'embolus musculaire.

Il ressort des constatations histologiques faites par ces auteurs que les réactions pariétales n'existent pas uniquement au niveau de l'embolus, mais se retrouvent également dans les zones adjacentes, en particulier, en amont.

Melzner emploie un procédé expérimental à peu près identique à celui des auteurs précédents. A l'examen microscopique, il observe des

lésions dégénératives qui touchent non seulement l'intima, mais aussi la média. Ces lésions dégénératives de la paroi artérielle présentent divers degrés depuis la tuméfaction jusqu'à la destruction de l'intima et la disparition des noyaux de la média. Pour cet auteur les réactions de l'intima sont, cependant, plus accusées que celles de la mésartère. En outre, ces lésions pariétales ne sont pas localisées uniquement au niveau de la zone embolisée, mais se retrouvent également dans les segments sus-jacents.

Gosset, Bertrand et Patel, serrant de plus près le problème dans leur important mémoire paru dans ces *Annales* (novembre 1932), réalisent l'embolie artérielle expérimentale, en introduisant un caillot « autogène » aseptique par le tronc sacré. Pour ces auteurs, « les désordres occasionnés sur la mésartère par une embolie non septique arrêtée dans une artère au préalable, saine, sont importants. Par leur précocité, souvent très grande, leur quasi constance, ceux-ci s'opposent aux lésions endothéliales tardives et plus irrégulières ».

En somme, deux sortes de procédés furent employés pour la production d'embolies artérielles expérimentales. Les uns introduisent par artériotomie un embolus qui s'arrête dans le même tronc artériel à quelques centimètres plus bas. D'autres lancent, par une collatérale de l'aorte, un embolus qui s'arrêtera à une distance plus ou moins grande.

Les résultats de ces recherches expérimentales ne sont cependant pas tous identiques ou comparables.

En effet, pour Loreti et Sandrini, Melzner, les lésions pariétales ne siègent pas uniquement dans la zone embolisée, car ils notent des réactions assez importantes au niveau de la région sus-embolique. Ces résultats sont passibles des critiques suivantes : l'introduction de l'embolus se faisant trop près de son point d'arrêt, les lésions constatées peuvent ne pas traduire uniquement les réactions pariétales dues à l'embolus, mais peuvent être sous la dépendance d'un traumatisme opératoire ou d'une infection, aussi atténuée soient-ils.

Aussi pour nous mettre à l'abri de ces objections, nous a-t-il semblé important d'accorder un rôle de premier plan aux conditions expérimentales.

LES CONDITIONS EXPÉRIMENTALES

Dans une première série de recherches portant sur 20 animaux, nous avons opéré dans des conditions d'asepsie moyenne en lançant l'embolus soit directement dans l'aorte après artériotomie, soit par l'une de ses branches, notamment l'artère sacrée moyenne.

Ces recherches (1) dont le détail ne sera pas exposé ici, nous ont permis de poser les conditions dans lesquelles doivent être poursuivies de telles expériences :

1° L'asepsie doit être d'une rigueur exceptionnelle. Nous avons en

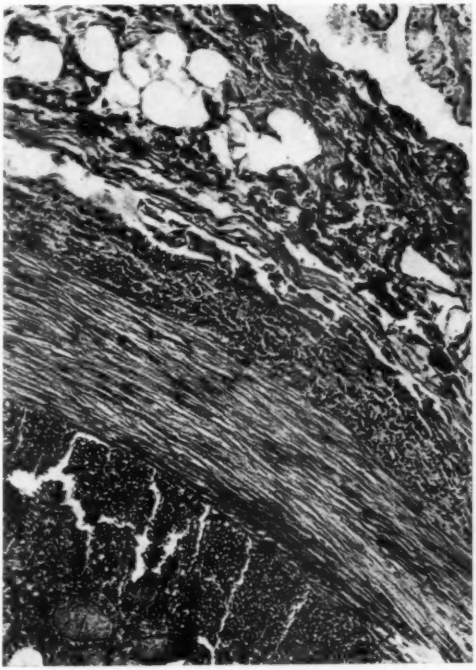

FIG. 3. — *Embolie aseptique expérimentale de trois jours.*
Au niveau de l'adventice, processus réactionnel débutant avec capillarite et libération histiocytaire.

effet noté l'extrême facilité avec laquelle se produit une adventicite postopératoire. Or, une telle adventicite (gainite de J. Fiolle), entraîne deux conséquences importantes sur lesquelles deux d'entre nous ont antérieurement attiré l'attention en se basant sur la pathologie humaine

(1) Les résultats détaillés de ces recherches seront exposés dans la thèse de l'un de nous (Haïmovici).

et l'expérimentation : *a)* la névrite adventitielle pouvant engendrer des troubles vasomoteurs surajoutés ; *b)* la propagation, à des distances parfois considérables de la réaction adventitielle (adventicite de propagation de Cornil et Mosinger). Nous avons pu relever, avec une grande netteté, dans la première série expérimentale, ces deux processus

FIG. 4. — *Même coupe que la précédente* (fort grossissement). Zone interne de la média : normale. Zone externe : phénomènes de dégénérescence débutante (hyalinisation et pycnose nucléaire).

qui peuvent constituer des causes d'erreurs expérimentales importantes.

2° La notion de l'adventicite de propagation commande l'introduction de l'embolus à une grande distance du segment artériel que l'on veut emboliser.

3° L'embolus, pour être facilement retrouvé, doit être constitué, de préférence par des fragments de tissu organique défini : les fragments de muscle ont donné les meilleurs résultats.

ÉTUDE DES RÉACTIONS PARIÉTALES

Réalisées dans de telles conditions, nous avons pu poursuivre plusieurs séries de recherches : les unes concernant les embolies *aseptiques*, les autres les embolies *septiques*. Nous allons exposer successivement les résultats de ces expériences.

LES EMBOLIES ASEPTIQUES

Les expériences qui font l'objet de cette série ont porté sur 10 chiens opérés dans des conditions d'asepsie les plus rigoureuses.

Le lancement de l'embolus fut réalisé à l'aide d'un trocard de 3 à 4 millimètres de diamètre, à partir d'une collatérale de l'aorte abdominale, qui fut, soit le tronc sacré (de gros calibre chez le chien), soit l'artère rénale gauche (après néphrectomie).

En ce qui concerne la nature de l'embolus, nous nous sommes servis de fragments de muscle strié ou de veines, prélevés sur l'animal au moment de l'intervention.

L'arrêt de l'embolus a eu lieu dans cette série d'expérience huit fois au niveau de l'artère poplitée (quatre fois à droite, deux fois à gauche, deux fois elle était bilatérale) et deux fois au niveau de l'artère fémorale. Les animaux ont été sacrifiés à des intervalles réguliers après l'embolisation : de douze heures à six jours.

Des prélèvements furent pratiqués non seulement au niveau de l'embolus, mais également au-dessus et au-dessous de la zone embolisée.

De l'analyse des divers examens histologiques, concernant cette série expérimentale, il est possible de dégager les constatations suivantes :

1° Segment embolisé. — *a)* La *lumière artérielle* est toujours complètement oblitérée par l'embolus, sans être cependant fortement distendue dans tous les cas. L'*embolus* est toujours, sur toutes les préparations, aisément reconnaissable. Il est parfois hémorragique et presque constamment infiltré dans ses couches périphériques de rares leucocytes (lymphocytes, monocytes polynucléaires). D'autre part, l'embolus vient rarement au contact direct de l'endothélium, car il reste séparé par une couche, toujours assez mince d'ailleurs, de fibrine qui enserre dans ses mailles des éléments cellulaires. L'embolus musculaire détermine ainsi à son contact une thrombose peu importante, mais constante.

b) L'*intima artérielle* n'a présenté dans aucun cas des lésions réaction-

nelles étendues. Celles-ci sont discrètes, localisées en certains points seulement et caractérisées uniquement par la turgescence et plus rarement de la desquamation endothéliale. Par contre, nous les avons constatées dès la douzième heure. Mais il n'existe aucun rapport direct entre l'intensité des lésions endothéliales et la durée de l'embolie.

La limitante élastique interne est tantôt intacte, tantôt complètement

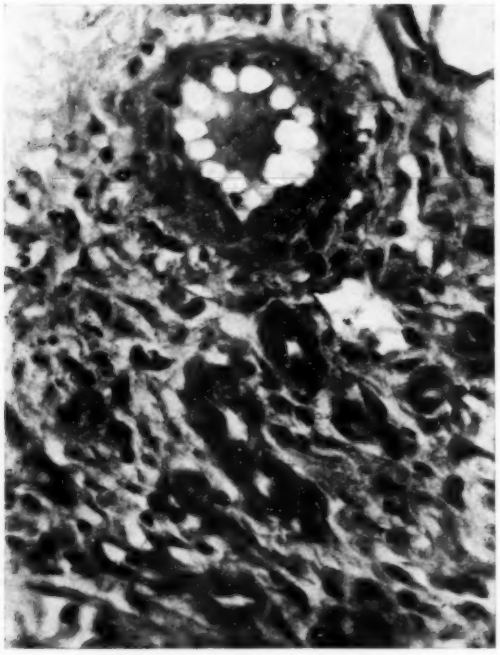

FIG. 5. — *Embolie aseptique expérimentale de six jours.*
Réaction endothélio-capillaire adventitielle.

ou partiellement déplissée sur une plus ou moins grande partie de son étendue, suivant l'état de distension de la paroi.

c) Dans la *média,* nous n'avons dans aucun cas rencontré d'infiltration inflammatoire massive. Nous avons, par contre, relevé des lésions dégénératives apparaissant dès le troisième jour, et caractérisées par des phénomènes d'atrophie hyalinisante, avec pycnose nucléaire et caryorrhexis.

Ces lésions dégénératives ne siègent que dans les zones moyennes et externes, exceptionnellement dans la zone (une fois). Elles sont toujours partielles : en effet, à côté de cellules dégénérées, il persiste constamment des fibres musculaires normales. Elles atteignent leur maximum d'intensité au sixième jour. Il existe une relation directe entre

FIG. 6. — *Embolie aseptique expérimentales de six jours.*
Hémorragie dans l'adventice.

l'intensité de ces désordres mésartériels, le degré et la durée de distension vasculaire.

d) En ce qui concerne les *réactions adventitielles,* elles accompagnent celles de la mésartère : à ce titre, elles débutent également le troisième jour et trouvent leur expression maxima au sixième.

La réaction adventitielle la plus marquée que nous avons constatée

est caractérisée par : de la vasodilatation marquée, des suffusions sanguines, de la réaction endothélio-capillaire et histiocytaire.

2° SEGMENTS PARA-EMBOLIQUES. — La lumière vasculaire est remplie tantôt par un caillot plus ou moins infiltré de polynucléaires, tantôt de globules rouges.

L'*intima* autant que la *média*, lorsque les fragments examinés sont

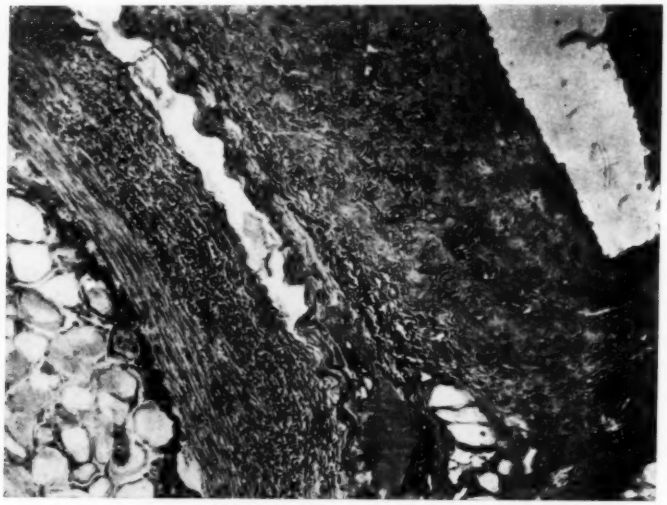

FIG. 7. — *Embolie septique de douze heures.*
Infiltration à polynucléaires de l'adventice et des couches externes de la média.

prélevés à 1 ou 2 centimètres de la zone embolisée, apparaissent normales.

Il en est de même de l'*adventice* : sur des segments situés à quelques millimètres de l'embolus on peut noter une réaction hystiocytaire, puis vasculaire avec tuméfaction et mobilisation, tandis que sur des coupes passant à 1 ou 2 centimètres plus loin, il n'y a aucune trace ou très peu d'adventicite.

En somme, l'embolus aseptique musculaire détermine à son contact une thrombose peu importante et indépendante des réactions endothéliales.

L'endothélium artériel réagit précocement, mais faiblement par turgescence et desquamation partielle.

La média artérielle réagit par des phénomènes dégénératifs partiels, à partir du troisième jour. Les troubles trophiques de la média s'accompagnent d'une adventicite réactionnelle importante avec vaso-dilatation excessive et hémorragique d'une part, réaction endothélio-capillaire et histiocytaire d'autre part.

Cette adventicite trophogène ne présente pas les mêmes facultés de propagation que l'adventicite infectieuse.

LES EMBOLIES SEPTIQUES

En pathologie humaine, les embolies sont constituées, en général, à la faveur d'une lésion endocarditique, dont la nature infectieuse n'est plus à démontrer. Dans le but de nous rapprocher des conditions réalisées en clinique, il était important de connaître les divers aspects des lésions artérielles au cours des embolies septiques. L'étude de ces réactions pariétales, ainsi obtenue, permet de dégager certaines conclusions intéressant à la fois la physio-pathologie et la thérapeutique.

Pour la réalisation des embolies septiques, nous avons eu recours à deux procédés. Dans une première série d'expériences, nous avons utilisé des emboles *septiques* injectés chez des chiens normaux. Dans une deuxième série de faits expérimentaux, nous avons injecté des embolus *aseptiques* chez des chiens porteurs d'endocardite expérimentale.

Nous exposerons successivement les résultats de ces deux séries de recherches.

La technique employée est identique à celle que nous avons utilisée pour la réalisation des embolies aseptiques avec cette différence que le fragment de muscle devant servir d'embolus est laissé pendant une demi-heure environ, au contact d'une émulsion de 1 centimètre cube d'une culture sur gélose d'un germe étiqueté strepto-entérocoque, provenant d'une endocardite humaine à marche lente.

Les expériences, qui font l'objet de cette série de recherches ont porté sur huit chiens.

La notion d'adventicite de propagation, sur laquelle nous avons déjà insisté antérieurement, nous a engagés de faire l'introduction de l'embolus à une grande distance de son point d'arrêt : chez les animaux de petite taille, nous avons eu recours à l'artère rénale gauche (après néphrectomie), tandis que chez les animaux de grosse taille, le lancement de l'embolus fut fait par le tronc sacré.

L'arrêt de l'embolus a eu lieu, dans la plupart de ces expériences, dans l'artère poplitée ou ses branches de division (trois fois) droite, deux fois à gauche, deux fois bilatérales et une fois au niveau de l'artère crurale droite.

Les animaux ont été sacrifiés à des intervalles réguliers après l'embolisation : de six à soixante-douze heures.

Des prélèvements ont été pratiqués non seulement au niveau de l'embolus, mais également en amont et en aval de la zone embolisée.

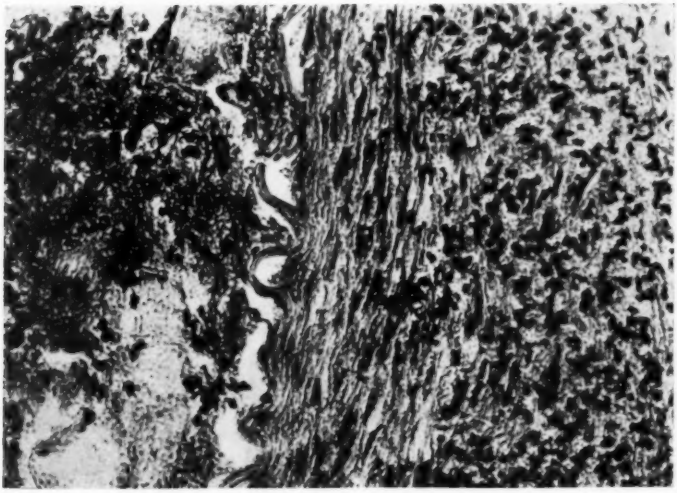

FIG. 8. — *Même coupe que la précédente* (au fort grossissement). Absence de lésions au niveau de la zone interne de la média.

Nous étudierons successivement les lésions pariétales ainsi obtenues : 1° au niveau du segment embolisé ; 2° au-dessus, et 3° au-dessous de ce segment.

1° AU NIVEAU DU SEGMENT EMBOLISÉ. — L'*embolus*, dans presque tous les cas, est largement infiltré de cellules inflammatoires à polynucléaires, aussi bien dans ses couches périphériques que centrales. Il ne vient jamais au contact direct de l'intima, car entre celle-ci et l'embolus existe une couche de thrombose toujours assez importante. Ce caillot périembolique est, à son tour, le siège d'une infiltration marquée, à prédominance de polynucléaires.

Au niveau de l'*intima*, on constate dans tous les cas une réaction caractérisée par de la tuméfaction et de la desquamation endothéliale sur toute son étendue.

La *limitante élastique interne* est déplissée dans tous les cas, sauf dans l'embolie de six heures.

Au niveau de la *média*, on relève deux sortes de réactions : les unes sont inflammatoires, les autres dégénératives. Dans la zone interne, il existe, en général, des lésions dégénératives caractérisées par la pré-

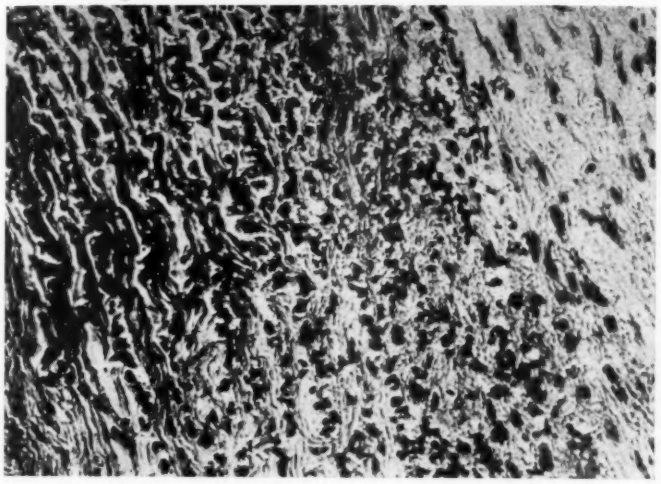

FIG. 9. — *Même coupe que la figure 7* (au fort grossissement). Infiltrations à polynucléaires de l'adventice et de la zone externe de la média.

sence de fibres musculaires lisses, tuméfiées et vacuolisées, tandis que dans la zone externe, à côté de ces lésions dégénératives, on note des infiltrations massives à prédominance de polynucléaires. Il est à remarquer que la zone interne de la média est d'abord le siège de lésions dégénératives (vers la douzième heure), et ce n'est que plus tard (vers la vingt-quatrième heure) qu'apparaissent les réactions inflammatoires, tandis que dans la zone externe le maximum de toutes ces lésions se rencontre dès la douzième heure et est en rapport direct avec le degré de distension de la paroi artérielle et de l'infection de l'embolus.

L'*adventice* présente dans tous les cas, sans exception, des foyers d'in-

filtration massive, principalement à polynucléaires et quelquefois aussi à histiocytes et à lymphocytes. Il est à noter que, dans certains cas, la réaction adventitielle siège seulement dans les zones correspondant aux lésions dégénératives et infiltratives de la média.

2° Au niveau du segment sus-embolitique (2 à 3 centimètres en amont). — La lumière vasculaire est remplie, soit par un thrombus généralement

Fig. 10. — *Embolie septique de six heures.*
Infiltration péri-nerveuse dans l'adventice.

infiltré de polynucléaires, soit par des globules rouges. L'intima et la média sont, dans tous les cas, indemnes de toute lésion. Par contre, dans de rares cas seulement, nous notons au niveau de l'adventice quelques foyers hémorragiques ou inflammatoires à polynucléaires.

3° *Au niveau du segment sous-embolique* (1 à 2 cm. en aval). — Un thrombus plus ou moins important remplit généralement la cavité vas-

culaire. L'endothélium présente en certains points, de la tuméfaction. La média est toujours intacte, tandis que l'adventice est souvent le siège de quelques rares foyers d'infiltration à polynucléaires.

En somme, ces embolies artérielles déterminent régulièrement des réactions pariétales plus complexes que celles que nous avons notées dans les embolies aseptiques.

En effet, dans les embolies septiques, l'embolus est infiltré dans sa totalité, le thrombus péri-embolique est massif et l'intima est précocement réactionnelle dans toute son étendue, tandis que, dans les aseptiques, ces lésions sont partielles et plus discrètes.

Il en est de même de la média qui est le siège de réactions non seulement dégénératives, comme dans les aseptiques, mais également infiltratives, les infiltrats étant constitués de polynucléaires.

Enfin, les réactions adventitielles dans les embolies septiques sont précoces, plus intenses et surtout à polynucléaires, tandis que, dans les aseptiques, les foyers infiltratifs apparaissent tardivement et sont formés essentiellement par des histiocytes.

EMBOLIES CHEZ LE CHIEN ATTEINT D'ENDOCARDITE EXPÉRIMENTALE

Par comparaison avec les résultats obtenus dans nos recherches précédentes, il était intéressant de savoir quelles étaient les réactions pariétales consécutives à des embolies artérielles expérimentales chez l'animal préalablement inoculé au moyen de germes provenant d'endocardites humaines. Une telle expérimentation se rapproche, en effet, très sensiblement des conditions dans lesquelles se produisent certaines embolies chez l'homme.

Les recherches qui font l'objet de cette série expérimentale ont porté sur 15 chiens. Les germes utilisés provenaient d'hémocultures prélevées au cours d'endocardites humaines (à marche lente, subaiguë ou aiguë). Nous avons utilisé des cultures de vingt-quatre à quarante-huit heures, sous forme, soit d'émulsions en soluté physiologique de culture sur gélose, soit de bouillon glucosé ou insuliné. Les injections étaient toujours pratiquées par voie veineuse.

Pour ces recherches, trois séries d'expériences ont été réalisées :

a) Tantôt les germes étaient injectés sans aucune préparation de l'animal.

b) Tantôt, dans le but de modifier les réactions de défense de l'organisme, nous avons injecté de l'encre de Chine par voie veineuse (1 cen-

tigramme par kilogramme de poids d'animal), deux à trente-six heures avant l'injection microbienne.

c) Tantôt, enfin, dans le but de modifier la virulence de ces germes, nous avons employé des cultures en bouillon glucosé ou insuliné.

Sur les 15 animaux, 4 n'ont rien présenté au point de vue cardio-

FIG. 11. — *Embolie septique de quarante-huit heures.*
Infiltration massive à polynucléaires de toutes les couches de la paroi.

vasculaire. Dans les cas restants, on a toujours trouvé des lésions du cœur associées à quelques manifestations vasculaires périphériques.

Des prélèvements ont été pratiqués, d'une part, au niveau des gros vaisseaux (aorte et veine cave inférieure) et des vaisseaux des pattes postérieures (fémoraux et poplités), et d'autre part, au niveau des segments artériels embolisés expérimentaleemnt.

Avant d'aborder l'étude des embolies expérimentales chez ces animaux atteints de lésions cardio-vasculaires, il nous paraît intéressant d'exposer tout d'abord, en quelques lignes, les vascularites spontanées que nous avons pu relever.

LÉSIONS VASCULAIRES SPONTANÉES

Nous les envisagerons successivement au niveau des artères et des veines.

1° Réactions artérielles. — L'*intima* a présenté dans trois cas des lésions nettes d'endartérite, ayant réalisé dans un cas une oblitération presque complète de la lumière vasculaire.

La *média* n'a jamais été le siège de modifications pathologiques. Au niveau de l'adventice, par contre, on a pu relever assez fréquemment (4 cas) des processus infiltratifs, notamment à histiocytes et à localisation péri-capillaire. L'endothélium capillaire, à son tour, est fréquemment atteint d'endothéliite turgescente.

2° Réactions veineuses. — L'*endoveine*, dans trois cas, a été le siège d'une prolifération endothéliale très nette.

Dans la *média*, nous avons relevé, dans un seul cas au niveau de la veine cave inférieure, un processus de capillarite.

Des réactions adventitielles analogues à celles relevées au niveau des artères, ont été plus fréquemment notées.

Dans deux cas, il y avait adventicite artério-veineuse associée. Ajoutons que le péricarde présente des lésions superposables, comme nous l'avons noté antérieurement avec A.-X. Jouve (1).

EMBOLIES EXPÉRIMENTALES CHEZ LES CHIENS ATTEINTS DE LÉSIONS CARDIO-VASCULAIRES

Suivant le même plan que précédemment, nous exposerons les réactions pariétales au niveau du segment embolisé et des segments paraemboliques.

1° Segment embolisé. — L'*embolus* est parfaitement reconnaissable à la période de début. Il est infiltré très précocement dans ses couches

(1) Cornil (L.), Mosinger (M.), Jouve (A.-X.) et Haïmovici (H.) : « Sur les lésions cardio-vasculaires de l'endocardite expérimentale. » (*C. R. Soc. de Biol.*, Marseille, 1936.)

périphériques et est entouré d'un thrombus péri-embolique assez épais, également infiltré de polynucléaires.

Les lésions de l'*intima*, caractérisées par de la turgescence et de la desquamation, sont très étendues et très précoces (demi-heure). On y relève également une infiltration à polynucléaires.

Au niveau de la *média*, les lésions infiltratives et dégénératives sont accentuées et précoces.

L'*adventice* présente de nombreux îlots inflammatoires à prédominance de polynucléaires.

2° Au niveau des SEGMENTS PARA-EMBOLIQUES, on note seulement des lésions discrètes de l'intima et de l'adventice.

En résumé : 1° Les déterminations vasculaires au cours des endocardites expérimentales sont, dans l'ensemble, peu fréquentes et assez discrètes. Nous avons relevé deux ordres de lésions : de l'endothéliite et surtout de la péri-vascularite. 2° En ce qui concerne les lésions pariétales obtenues dans les embolies expérimentales chez les animaux atteints d'endocardite, il faut noter qu'elles sont plus accentuées que dans les embolies aseptiques. En effet, les réactions concernant les divers éléments de la paroi sont plus étendues et plus précoces.

MÉCANISME DES RÉACTIONS PARIÉTALES

Deux facteurs : l'un mécanique, l'autre infectieux, entrent en jeu dans le déterminisme de ces réactions pariétales.

1° FACTEUR MÉCANIQUE. — A la suite des travaux de Leriche et Policard, Melzner, Gosset, Bertrand et Patel, Valdoni, on peut admettre que le mécanisme des réactions pariétales des oblitérations emboliques est subordonné au mode de vascularisation de la paroi artérielle. En effet, depuis les recherches expérimentales de Petroff et Anitschkow, confirmées par Policard et P. Ravault, Bruning et Lange, il est établi que la nutrition de la paroi artérielle s'effectue par deux voies : la partie interne (intima et zone interne de la média) puise directement ses nutriments dans le sang circulant, tandis que la partie externe (l'adventice et la zone externe de la média) bénéficie de l'apport des *vasa vasorum*. Ces deux courants se rencontrent au niveau de la bande mésartérielle, qui représente, au point de vue nutritif, un point de moindre résistance. Quand l'un des courants vient à être supprimé, l'autre est le siège d'une hyperémie compensatrice.

Que se passe-t-il dans une oblitération artérielle embolique ? Celle-ci distendant fortement la lumière vasculaire va déterminer d'abord par

« irritation » des lésions endothéliales; ensuite, à la faveur de la suppression du courant sanguin et de la compression de la paroi, apparaissent des troubles dégénératifs de la média. Les réactions adventitielles sont surtout dues à une vaso-dilatation supplémentaire des *vasa vasorum*.

Ce facteur mécanique, vrai pour les embolies aseptiques, doit également jouer de la même façon dans les embolies septiques. Mais, dans ce dernier cas, intervient en outre un autre élément, l'infection, qui contribue à accentuer et à modifier les réactions précédentes.

FIG. 12. — *Embolie de quarante-huit heures dans l'endocardite expérimentale.* Lésions dégénératives des cellules musculaires lisses.

2° FACTEUR INFECTIEUX. — Le facteur infectieux, surajouté au facteur mécanique, permet d'expliquer d'une part l'importance de la thrombose péri-embolique, d'autre part les modalités réactionnelles particulières de la paroi artérielle.

L'importance de la thrombose dans les embolies septiques s'explique tout naturellement par ce que nous savons du mécanisme pathogénique de la thrombose, et l'infiltration parfois massive de l'embolus par des polynucléaires est à ce sujet démonstrative.

Nous avons indiqué plus haut que les réactions pariétales dans les embolies septiques se distinguent essentiellement de celles relevées dans

FIG. 13 — *Endartériolite dans un cas d'endocardite expérimentale.*

les aseptiques, par la nature des éléments infiltratifs. Alors que, dans ces dernières, les histiocytes constituent l'élément réactionnel prédominant, ce sont les polynucléaires qui prédominent dans les embolies septiques. C'est indiscutablement le facteur toxi-infectieux qui est responsable de cet afflux leucocytaire, et l'interprétation de ce fait ne souffre aucune difficulté.

Mais ce qui paraît à première vue plus difficile à expliquer, c'est la

marche des lésions. Alors qu'il paraîtrait logique de penser à une propagation par continuité du processus inflammatoire, intéressant successivement l'embole, l'intima, la média et l'adventice, nos recherches nous ont montré au contraire une marche inverse des lésions. En effet, nous avons noté l'absence de lésions infiltratives au début des réactions, de la zone interne de la média.

Ici encore, il faut incriminer, pensons-nous, le mode particulier de vascularisation de la paroi artérielle. Les toxines et les produits de désintégration peuvent, en effet, atteindre de dedans en dehors, par diffusion, toutes les couches de la paroi, et il est alors naturel que les leucocytes apparaissent en premier lieu dans les zones vascularisées (adventice et zone externe de la média). L'infiltration présente d'ailleurs une prédominance péri-capillaire évidente. Ce n'est que plus tardivement que les polynucléaires franchissent de proche en proche et de *dehors en dedans*, par effraction, les plans successifs de fibres musculaires lisses.

Il est donc intéressant de noter que l'irrigation particulière de la paroi artérielle conditionne non seulement les réactions pariétales dans les embolies aseptiques, mais encore celles qui surviennent dans les embolies septiques.

CONCLUSIONS

1° Trois conditions doivent en définitive présider à la réalisation de la technique opératoire, dans les embolies expérimentales :

a) Une *asepsie* exceptionnellement rigoureuse, étant donnée la facilité avec laquelle s'enflamme l'adventice artérielle.

b) L'*introduction* de l'embolus doit être faite à une grande distance du segment artériel que l'on veut emboliser, en raison de l'*adventicite de propagation.*

c) L'embolus doit être constitué par des fragments de tissu facilement identifiable au microscope (fragments de muscle strié).

2° Dans les *embolies aseptiques* expérimentales, le processus est dominé par les réactions adventitielles *histiocytaires* et *capillaires*, et par les réactions *dégénératives* de la média. Toutes ces lésions sont, dans l'ensemble, sous la dépendance de la suppression du courant sanguin endo-vasculaire *(adventicite et mésartérite trophogènes).*

3° Les réactions consécutives aux *embolies septiques* expérimentales se distinguent par une infiltration à polynucléaires de l'embolus, des réactions précoces de l'endothélium, des réactions dégénératives de la média et une infiltration à polynucléaires de l'adventice et de la

média. L'infiltration débute dans l'adventice et les couches externes de la média, et se propage dans la fosse interne; elle se fait, par conséquent, de dehors en dedans.

Il est vraisemblable que la précession des lésions adventitielles s'explique par le fait que les toxines microbiennes et les produits de désintégration ne déterminent d'infiltrats à polynucléaires, du moins au début des réactions, que dans les couches pariétales vascularisées.

La pathogénie des réactions pariétales dans les embolies septiques comporte donc à la fois un facteur *dystrophique* et un facteur *infectieux*.

4° Les embolies expérimentales chez le chien, présentant une *endocardite expérimentale* réalisée par l'inoculation de germes du type streptoentérocoque provenant d'endocardites humaines, présentent des réactions se rapprochant de celles provoquées par les embolies septiques.

5° Dans les embolies aseptiques, comme dans les embolies septiques, les lésions adventitielles dominent le tableau histo-physiologique, mais l'adventicite à polynucléaires, consécutive aux embolies septiques, apparaît de façon beaucoup plus précoce que l'adventicite purement trophogène déterminée par les embolies aseptiques.

6° Ces constatations histo-pathologiques permettent de dégager certaines conclusions en ce qui concerne les indications thérapeutiques que nous développerons ailleurs. Nous insisterons brièvement sur deux points :

a) Dans les cas récents, l'embolectomie paraît une intervention rationnelle.

b) Dans les cas observés tardivement, l'embolectomie représente par contre une intervention anti-physiologique, inefficace. Elle doit céder ici le pas aux opérations physio-pathogéniques (artériectomie, résections sympathiques caténaires).

Travail du Laboratoire
de l'Hospice de la Rochefoucauld, Paris

RECHERCHES SUR LA PRODUCTION EXPÉRIMENTALE DE LÉSIONS ABDOMINALES PAR L'EXCITATION DES RACINES POSTÉRIEURES

par

J. TINEL, G. UNGAR, A. GROSSIORD et J.-L. PARROT

Dans une publication récente parue ici même [15], nous avons montré que les lésions pulmonaires expérimentales, provoquées par l'excitation du nerf phrénique, pouvaient être reproduites par l'excitation des racines postérieures correspondantes à ce nerf. Nous nous sommes alors demandé si l'excitation des racines postérieures contribuant à la formation du nerf splanchnique ne pouvait donner naissance à des lésions analogues des viscères abdominaux. Ceci d'autant plus qu'il est aujourd'hui démontré que l'excitation du splanchnique peut déterminer de telles lésions. Le présent mémoire est destiné à exposer nos recherches à ce sujet.

I. — *EFFETS GÉNÉRAUX DE L'EXCITATION DU BOUT PÉRIPHÉRIQUE DES RACINES POSTÉRIEURES*

En 1876, Stricker [10] a montré que l'excitation du bout périphérique des racines postérieures amenait une vasodilatation dans le territoire correspondant. Le fait, d'abord controversé, fut reconnu exact par Bayliss [2], et le phénomène a reçu de Langley [7] le nom de vasodilatation antidromique. Depuis lors, celle-ci a été l'objet de nombreux travaux, en particulier en ce qui concerne son mécanisme. Lewis [8] a montré en 1927 que l'excitation du bout périphérique des nerfs sensitifs mettait en liberté une substance analogue à l'histamine (substance H), et que la vasodilatation était la conséquence de l'action de cette substance. Nous n'insistons pas ici sur le mécanisme exact de

cette action sur lequel nous n'avons d'ailleurs actuellement que des hypothèses. Ces dernières ont été exposées ailleurs par l'un de nous [13].

Dans des recherches poursuivies depuis deux ans, nous nous sommes attachés à l'étude de la vasodilatation antidromique et des phénomènes connexes, et nous avons pu confirmer la théorie de Lewis [13]. Nous avons même pu étendre le domaine de cette vasodilatation aux viscères thoraciques et abdominaux [14, 16]; nous avons montré en particulier que l'excitation du bout périphérique du splanchnique déterminait la libération d'une substance histaminique. Nous avons constaté également que la vasodilatation antidromique prolongée déterminait au niveau des viscères certaines lésions d'un type particulier. De telles lésions avaient été observées avant nous par Reilly et ses collaborateurs, et ces auteurs les ont interprétées comme consécutives à l'excitation du sympathique [9]. Afin d'éclaircir la nature exacte des éléments nerveux intervenant dans ce phénomène, nous avons entrepris de vérifier s'il ne s'agissait pas de fibres passant par les racines postérieures et conduisant les influx générateurs de vasodilatation antidromique.

II. — *MÉTHODE DE RECHERCHE*

Toutes nos expériences ont été effectuées sur le chien. On sait que chez cet animal le nerf splanchnique contient des fibres venant des racines postérieures de D 4 à D 12. L'animal étant anesthésié au chloralose, on met à nu un segment médullaire par laminectomie. On isole aussi complètement que possible une racine postérieure avec son ganglion; on fixe deux fines électrodes sur le nerf, on coupe son bout central au ras de la moelle et l'on excite le bout périphérique au-dessus du ganglion par un courant faradique fort (écartement 0) et de fréquence moyenne pendant deux minutes. Au bout d'un temps variant de une heure à trois heures et demie, l'animal est sacrifié par une injection intraveineuse de formol, et l'on fait alors une autopsie complète de ses organes abdominaux. L'appréciation macroscopique des lésions constatées a toujours été complétée par un examen histologique.

III. — *RÉSULTATS*

Sur tous nos animaux, nous avons observé des lésions hémorragiques ou congestives plus ou moins intenses et plus ou moins étendues des viscères abdominaux. (Au-dessus de D 7, il y a eu en plus des lésions pulmonaires, mentionnées antérieurement [15].) Plus l'intervalle était

grand entre l'excitation nerveuse et la mort de l'animal, plus les lésions paraissaient intenses. Le tableau ci-contre rend compte des organes atteints à la suite de l'excitation de chacune des racines.

Nous ne pensons pas que l'on puisse établir une topographie radiculaire stricte des viscères abdominaux : il semble en effet que certains organes sont atteints avec prédilection (duodénum, foie) et que d'autres organes

Reins									R.
Côlon								Vadéhin	
Iléon			Jéjunum	Jéjunum		Il.		Il.	
Duodénum		Dd.			Dd.				
Estomac	fundus								
Rate			R.		R.		R.		
Foie			F.						
côtégauche côtédroit	D_4	D_5	D_6	D_7	D_8	D_9	D_{10}	D_{11}	D_{12}
Foie	F.	F.			F. (vésiculaire)	F.	F	F.	
Rate			R.			R.			
Estomac		Antre.			Pmoyenne	Pmoyenne (intramusculaire)	Antre		
Duodénum		Dd.	Dd.		Dd.	Dd.			
Iléon				Jéjunum	Terminal	Jéjunum			
Colon					Appendice				
Reins									R.

n'ont jamais pu être lésés (pancréas, capsules surrénales). Ces particularités peuvent s'expliquer peut-être à la lumière de la théorie que nous allons proposer (chap. VI).

Nous avons confronté notre topographie avec celles qui ont été établies pour l'innervation sensitive des organes abdominaux, grâce à des méthodes cliniques, chez l'homme (Head). Dans l'ensemble les localisations sont comparables et les divergences constatées sont sans doute dues en grande partie à ce que les racines postérieures correspondant au splanchnique sont plus basses chez l'homme que chez le chien.

IV. — *TRAJET DES VOIES VASODILATATRICES ANTIDROMIQUES ABDOMINALES*

Les fibres issues des racines postérieures que nous venons d'envisager arrivent aux organes abdominaux par la voie principale du splanchnique. Celui-ci est considéré habituellement comme un nerf sympathique; il

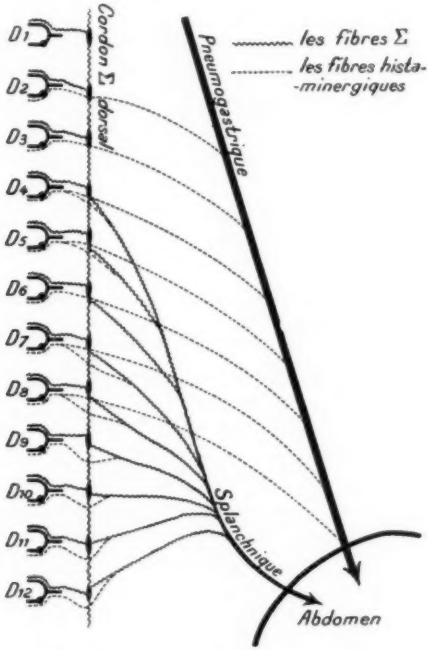

FIG. 1. — *Représentation schématique de l'origine et des trajets des voies vasodilatatrices antidromiques des organes abdominaux.*

contient en effet des neurones pré- et postganglionnaires issus de la chaîne sympathique dorsale et assurant l'innervation centrifuge des organes abdominaux. On sait cependant depuis les travaux de Bayliss [3], confirmées tout récemment par Bain, Irving et McSwiney [1], que le splanchnique contient un contingent important de fibres centripètes passant par les racines postérieures et ayant leur centre trophique dans le ganglion rachidien (fig. 1).

D'après les résultats de nos expériences, ce sont probablement ces dernières fibres qui interviennent dans la production des lésions. D'ailleurs, nous avons vu que l'excitation du bout périphérique du splanchnique produit des lésions semblables à celles que l'on obtient par l'excitation des racines postérieures.

Des recherches toutes récentes ont montré la possibilité d'un autre trajet : Harper, McSwiney et Suffolk [6] ont vu que certaines fibres venant des racines postérieures joignent le pneumogastrique dans le thorax, et atteignent les organes abdominaux avec ce nerf. Ces faits, observés sur le chat, mériteraient d'être confirmés chez d'autres animaux d'expérience et aussi chez l'homme. Ils expliqueraient en tous cas les différences que l'on observe dans les effets de l'excitation du pneumogastrique, selon qu'elle porte sur son trajet cervical ou sa portion thoraco-abdominale.

V. — *ÉTUDE ANATOMIQUE DES LÉSIONS*

Quel que soit l'organe envisagé, les lésions déterminées par l'excitation des racines postérieures présentent toujours un aspect caractéristique, différent seulement en intensité. Dans le cas le plus léger, observé surtout, l'intervalle entre l'excitation et la mort de l'animal était court; on voit des vaisseaux dilatés, bourrés de globules rouges. Il s'agit somme toute d'une congestion simple, sans extravasation. Dans les cas moyens, les plus fréquemment observés, l'hémorragie s'ajoute à la dilatation vasculaire. Les vaisseaux gorgés de sang sont entourés de traînées d'extravasation plus ou moins étendues. Dans d'autres cas, enfin, il s'agit de véritables hématomes qui semblent résulter de la confluence des zones d'extravasation (fig. 3).

Les deux éléments importants de ces lésions sont dans la congestion et l'érythrodiapédèse. L'œdème que nous avons fréquemment observé au niveau du poumon n'a pu être constaté sur les organes abdominaux.

L'aspect fondamental des modifications histologiques varie peu suivant l'organe atteint. Au niveau de l'estomac (fig. 3) et de l'intestin (fig. 2), on peut voir des lésions muqueuses (infiltration des villosités), sous-muqueuses (en particulier dans les formations lymphoïdes) et même interstitielles ou sous-séreuses. Dans le foie (fig. 4), les hémorragies sont tantôt à prédominance péri-sus-hépatique, tantôt à prédominance péri-portale. Dans le rein, le sang peut infiltrer l'espace inter-tubulaire (fig. 5). La rate semble être atteinte surtout à sa périphérie et les hématomes

sous-capsulaires sont particulièrement fréquents (fig. 6). Enfin, dans les ganglions lymphatiques, c'est la région médullaire qui est le siège le plus fréquent des lésions (fig. 7).

VI. — *INTERPRÉTATION PHYSIOLOGIQUE*

Si l'on n'admet pas l'existence d'un intermédiaire chimique entre l'excitation nerveuse et l'effet produit, il est difficile de se représenter un mécanisme par lequel un stimulus nerveux pourrait donner naissance à

FIG. 2. — *Suffusions hémorragiques de la muqueuse intestinale.* (Coloration à l'hématoxyline au fer.)

des modifications morphologiques des tissus. Par contre, si l'on suppose que l'excitation du nerf libère, aux terminaisons de celui-ci, une substance active ayant par elle-même la propriété de provoquer de telles modifications, les faits s'expliquent aisément.

Pour vérifier l'hypothèse de la libération d'une substance histaminique et du rôle décisif que nous accordons à cette substance dans la production des lésions, il nous a fallu nous assurer que l'histamine est capable d'engendrer de telles lésions, et il nous a fallu aussi déceler la mise en liberté de cette substance.

Or, ainsi que nous l'avons dit antérieurement [14], l'injection d'hista-

mine dans l'artère afférente d'un viscère abdominal détermine dans celui-ci des lésions absolument comparables à celles que produit l'excitation nerveuse. Le délai d'apparition des lésions est le même dans les deux cas.

Quant à la libération de substances histaminiques, elle a été mise en évidence par notre technique basée sur l'action stimulante de l'histamine sur la sécrétion gastrique [13, 14]. Cependant, l'excitation d'une seule racine postérieure ne semble pas pouvoir libérer une quantité suffisante d'histamine pour impressionner sensiblement la sécrétion gastrique. Par contre, l'excitation du bout périphérique du splanchnique lui-même est

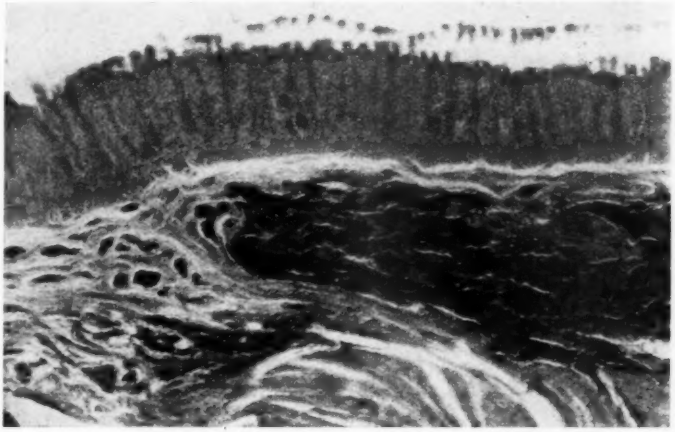

FIG. 3. — *Infiltration hémorragique sous-muqueuse de l'estomac.* (Hématéine-éosine.)

suivie au bout de huit à dix minutes d'une augmentation de la sécrétion gastrique. L'expérience n'est à l'abri des causes d'erreur, dues à la possibilité d'une action nerveuse directe sur la sécrétion gastrique, que lorsqu'on l'exécute en circulation croisée. Deux chiens étant anastomosés par leur circulation carotido-jugulaire, on excite le splanchnique du chien A et l'on observe l'augmentation de la sécrétion gastrique chez B. Les deux chiens sont atropinisés pour éliminer la possibilité d'une libération d'acétylcholine.

Si l'on admet donc que les lésions consécutives à l'excitation des racines postérieures se produisent par la libération d'une substance qui

diffuse dans les tissus et qui est reprise par la circulation, les particularités observées dans la topographie peuvent s'expliquer. En effet, la grande fréquence de la localisation hépatique peut être due à ce que la substance mise en liberté est versée dans la circulation porte et peut encore léser le foie en le traversant. Il en est de même des localisations ganglionnaires provoquées par la résorption lymphatique de la substance histaminique. Les résultats négatifs observés au niveau du pancréas et des capsules surrénales semblent être dus à la pauvreté de ces organes en

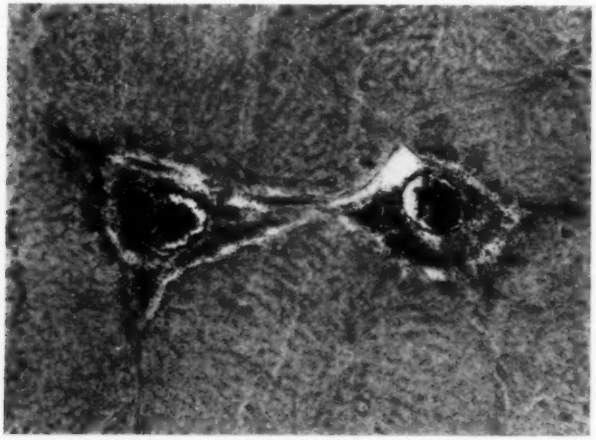

FIG. 4. — *Hémorragies périvasculaires dans le foie.*
(Hématéine-éosine.)

histamine. Le pancréas est en effet l'organe abdominal qui contient le moins d'histamine et les capsules surrénales semblent en manquer complètement.

VII. — *APPLICATIONS A LA PATHOLOGIE HUMAINE*

Les lésions hémorragiques produites par excitation nerveuse sont intéressantes à rapprocher de certains faits observés en clinique. Ainsi l'on sait qu'on observe, au cours de certaines affections médullaires et particulièrement au cours du tabès, des hémorragies digestives. Certains auteurs ont invoqué dans ces cas la coïncidence possible de lésions ulcéreuses

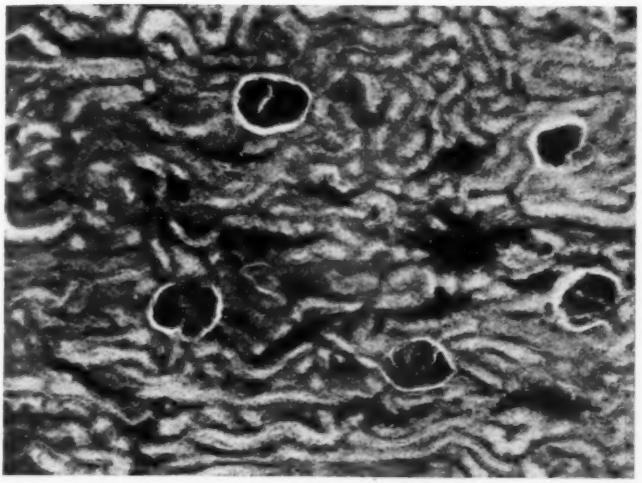

FIG. 5. — *Lésions congestives et hémorragies discrètes dans le rein.* (Hématéine-éosine.)

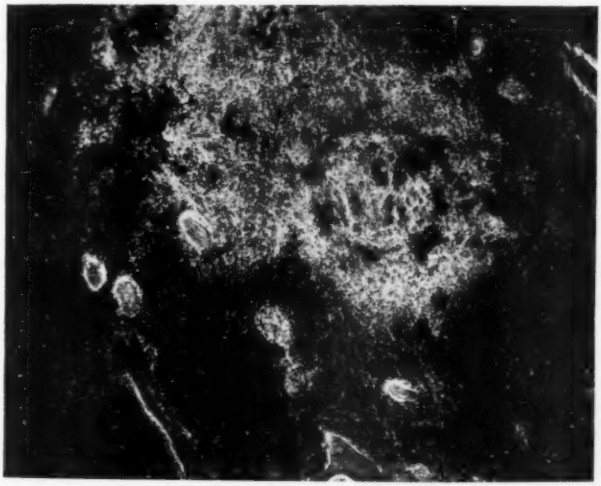

FIG. 6. — *Infiltration hémorragique de la rate.* (Hématoxyline-alun de fer.)

gastriques; il semble cependant démontré que les crises gastriques et les hémorragies qui les accompagnent traduisent une poussée de radiculite transverse tabétique des 5e à 10e racines dorsales postérieures (J.-Ch. Roux et Heitz, Tinel et Sauvé [11]). Ce sont des faits analogues aux traînées radiculaires de purpura pétéchial qui accompagnent parfois les douleurs fulgurantes.

Dans le cas du tabès, tout comme dans les expériences rapportées plus haut, l'hémorragie viscérale succède à une excitation pathologique évidente des racines postérieures. Mais, plus généralement, l'intervention

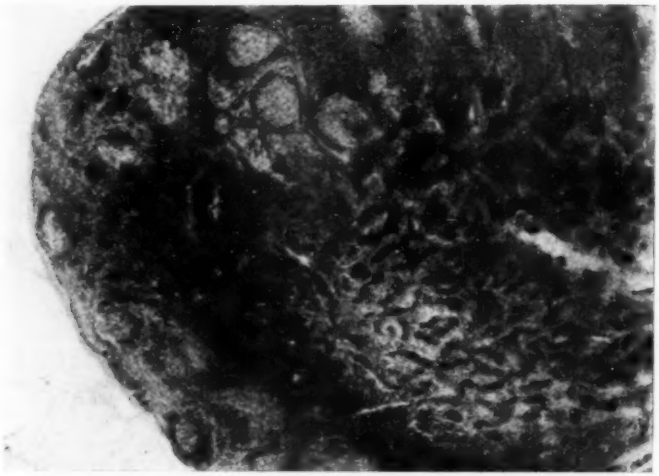

FIG. 7. — *Hémorragie d'un ganglion lymphatique.* (Hématéine-éosine.)

d'un mécanisme analogue de libération de substances histaminiques ne pourrait-elle rendre compte de certaines hémorragies digestives ? Nous pensons surtout à ces hémorragies dites cryptogénétiques, si fréquemment observées. On peut même se demander si un tel processus n'intervient pas dans une certaine mesure dans la pathogénie des ulcères gastro-duodénaux.

L'intervention du système nerveux dans les lésions hémorragiques observées au cours des syndromes toxiques des maladies infectieuses a été prouvée par Reilly pour la typhoïde [9], et par Gastinel pour la scarlatine [4]. Enfin, les hémorragies par infarctus semblent bien relever d'un mécanisme semblable. Dans ces derniers cas, l'extravasation se pro-

duirait non plus par l'excitation antidromique, mais par l'intervention de réflexes locaux, dits réflexes d'axone.

On admet d'ailleurs de plus en plus que des lésions infarctoïdes peuvent se produire en dehors de l'embolie. Le problème des lésions hémorragiques des viscères semble être actuellement un chapitre de la pathologie en plein remaniement. Déjà l'étude morphologique permet de rapprocher étroitement les infarctus, les lésions hémorragiques d'origine nerveuse et l'inflammation dite hyperergique (Gerlach [5]). Il n'est pas invraisemblable qu'à cette analogie d'aspect corresponde également un mécanisme pathogénique commun.

VIII. — *CONCLUSIONS*

L'excitation du bout périphérique des racines postérieures correspondant au nerf splanchnique détermine des lésions des viscères abdominaux. L'étude systématique de ces faits a permis d'établir une topographie sommaire. Les éléments nerveux intervenant dans le phénomène semblent être ceux qui déterminent la vasodilatation antidromique. Il s'agit sans doute de fibres nerveuses qui agissent par l'intermédiaire de la mise en liberté d'une substance histaminique.

L'aspect des lésions est celui d'une congestion avec extravasation sanguine. Il est impossible d'établir actuellement les rapports qui unissent ces faits expérimentaux à la pathologie humaine.

BIBLIOGRAPHIE

1. Bain (W-A.), Irving (J.-T.) et McSwiney (B.-A.) : *Journ. of Physiol.*, 1934-35, t. 83, pp. 8 P et 28 P.
2. Bayliss (W.-M.) : *Journ. of Physiol.*, 1901, t. 26, p. 173.
3. Bayliss (W.-M.) : *The vasomotor system*, London, Longmans, Green et Cie, 1923.
4. Gastinel (P.), Conte (M.) et Delarue (J.) : *Presse méd.*, 14 novembre 1936, p. 1806.
5. Gerlach (W.) : *Virchows Arch.*, 1923, t. 247, p. 294.
6. Harper (A.-A.), McSwiney (B.-A.) et Suffolk (S.-F.) : *Journ. of Physiol.*, 1935, t. 85, p. 267.
7. Langley (J.-N.) : *Journ. of Physiol.*, 1923, t. 58, p. 49.
8. Lewis (Th.) : *Blood vessels of the human skin and their responses*. London, Shaw, 1927.
9. Reilly (J.), Rivalier (E.), Compagnon (A.), Laplane (R.) et Du Buit (H.) : *Ann. de Méd.*, 1935, t. 37, pp. 182, 241 et 321.

10. Stricker : *Wiener Sitzber.*, 1876, t. 74, p. 173.
11. Tinel (J.) et Sauvé (L.) : *Journ. de Chir.*, 1913, t. 10, p. 129.
12. Tinel (J.), Ungar (G.) et Brincourt (J.) : *Ann. d'Anat. path.*, 1936, t. 13, p. 899.
13. Ungar (G.) : *Journ. Physiol. et Path. gén.*, 1936, t. 34, p. 77.
14. Ungar (G.), Contiadès (X.-J.) et Grossiord (A.) : *C. R. Soc. Biol.*, 1935, t. 120, p. 328.
15. Ungar (G.), Grossiord (A.) et Brincourt (J.) : *Ann. d'Anat. path.*, 1936, t. 13, p. 189.
16. Ungar (G.), Grossiord (A.), Brincourt (J.) et Parrot (J.) : *C. R. Soc. Biol.*, 1936, t. 121, p. 115.

RECUEIL DE FAITS

INSTITUT D'ANATOMIE PATHOLOGIQUE DE L'UNIVERSITÉ DE LAUSANNE
(DIRECTEUR : PROFESSEUR J.-L. NICOD)

UN CAS D'ANOMALIE CONGÉNITALE DES VEINES PULMONAIRES

par

G. GANDER

De toutes les anomalies du cœur et de ses gros vaisseaux, celles des veines pulmonaires comptent parmi les plus rares. L'autopsie du cœur d'un enfant de deux mois atteint d'un vice cardiaque congénital nous a permis d'observer une malformation rare que nous voudrions rapidement esquisser :

Le cadavre de cet enfant du sexe masculin, mesurant 58 centimètres de longueur et pesant 5.100 grammes, ne présentait aucune malformation externe. Les taches livides étaient peu abondantes et pâles. A l'ouverture du thorax, nous fûmes frappé par un gonflement exagéré du médiastin qui disparut immédiatement lors de la section des vaisseaux du cou. Les poumons étaient gonflés et libres. Le péricarde contenait très peu de liquide citrin. Le cœur, une fois et demi de la grosseur du poing droit du cadavre, présentait un développement excessif de l'oreillette et du ventricule droits, tandis que les cavités du cœur gauche étaient nettement atrophiées. Les organes thoraciques furent prélevés en totalité, ceux de l'abdomen seulement inspectés, l'autopsie de la cavité thoracique ayant seule été autorisée par la famille. Cette inspection n'a pas montré d'anomalies grossières, seuls une rate et un foie de stase furent constatés. L'examen des organes thoraciques nous montra, au niveau du cœur, l'oreillette droite fortement dilatée et les deux veines caves à leur place respective. Les valves de la tricuspide étaient souples, la valvule mesurait

5,5 cm. de circonférence. Le trou de Botal était perméable pour un crayon. Le ventricule droit, fortement dilaté, montrait une paroi nettement hypertrophiée d'une épaisseur de 5-6 millimètres. L'artère pulmonaire aux valves souples mesurait 2,5 cm. de circonférence. Son tronc et ses branches, dilatés, étaient régulièrement constitués. L'oreillette gauche, par contre, était petite; à l'endroit de l'insertion normale des veines pulmonaires se trouvait un tissu cicatriciel, légèrement rétracté, dans lequel nous avons en vain cherché un orifice. La mitrale avait des valves régulières et mesurait 2,5 cm. de circonférence. Le ventricule gauche, petit et contracté, avait une paroi de 4 millimètres d'épaisseur. Les valves de l'aorte étaient souples et en nombre régulier; cette valvule avait une circonférence de 1,5 cm. L'aorte elle-même, plutôt étroite, suivait un trajet régulier. La préparation des veines pulmonaires nous les montra dilatées, au nombre de deux par côté, réunies par un vaisseau de 6 millimètres de diamètre qui passait d'un hile à l'autre en arrière des oreillettes. Près du hile du poumon gauche, ce vaisseau s'élargissait en forme de sac sphérique qui passait par-dessus la branche gauche de l'artère pulmonaire pour aller retrouver par un vaisseau ténu le tronc veineux brachiocéphalique gauche. De cet abouchement au cœur, le tronc veineux brachiocéphalique gauche et la veine cave supérieure présentaient une dilatation nette qui explique le gonflement apparent du médiastin observé lors de l'ouverture du thorax. Le schéma ci-joint explique ces relations.

Le courant sanguin s'établissait de la façon suivante : le sang du ventricule droit se rendait par l'artère pulmonaire dans les poumons; artérialisé, il passait dans les veines pulmonaires et se déversait par le tronc veineux pulmonaire commun dans le tronc veineux brachiocéphalique gauche, puis dans la veine cave supérieure où il se mélangeait avec le sang veineux de la grande circulation. Parvenu dans l'oreillette droite, une partie de ce sang mélangé passait par le trou de Botal dans l'oreillette gauche et la grande circulation, tandis qu'une partie retournait par le ventricule droit et l'artère pulmonaire dans les poumons, formant ainsi un cercle vicieux dans la petite circulation. Donc tout le système artériel de la grande circulation était pourvu de sang mélangé et seules les veines pulmonaires conduisaient du sang artériel pur.

Que l'étiologie des anomalies des veines pulmonaires isolées ou en corrélation avec d'autres malformations cardio-vasculaires ait été peu étudiée, cela peut s'expliquer par le peu d'intérêt qu'ont porté les embryologistes à l'étude de la formation de ces vaisseaux. Tout ce que nous savons sur leur embryogénèse est que, dans les premières semaines de la vie utérine, on voit apparaître au niveau des hiles pulmonaires un bourgeon cellulaire; ces bourgeons viendront, vers la quatrième ou cinquième semaine, se souder avec un troisième bourgeon parti de l'oreillette gauche.

Cette formation cellulaire se séparera plus tard pour donner naissance aux quatre veines pulmonaires. Supposons que les deux bourgeons hilaires se rejoignent et que la jonction avec le bourgeon de l'oreillette gauche ne se fasse pas, nous aurons déjà la moitié de la malformation que nous venons de décrire. Il suffit que le trajet ainsi formé s'accole, pour une raison qui nous échappe, aux éléments qui formeront le tronc brachiocéphalique gauche, et voilà ainsi constituée la première ébauche de cette anomalie. Dans un cas semblable décrit par Epstein, l'auteur se rallie aux

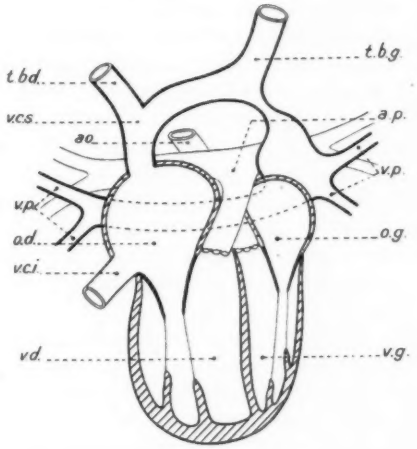

SCHÉMA DE LA MALFORMATION. — *ao*, aorte; *a. p.*, artère pulmonaire; *o. d.*, oreillette dr. ; *o. g.*, oreillette g. ; *v. d.*, ventricule dr. ; *v. g.*, ventricule g. ; *v. c. s.*, veine cave sup.; *v. c. i.*, veine cave inf.; *v. p.*, veines pulmonaires; *t. b. d.*, tronc veineux brachiocéphalique dr.; *t. b. g.*, tronc veineux brachiocéphalique g. (Dessin Colin.)

idées de His qui envisage chez l'embryon, au milieu du mésocardium, un tronc pulmonaire commun qui se partagerait secondairement en quatre, ce qui pourrait expliquer le tronc veineux pulmonaire commun, mais non l'anastomose. Epstein reprend alors les idées de Zuckerkandl qui, en constatant la formation d'anastomoses entre les veines pulmonaires et les veines du corps, spécialement les veines bronchiques et médiastinales antérieures, envisage la possibilité de variétés des veines pulmonaires. Dans le cas d'une communication de ces dernières avec la veine cave supérieure, il y aurait d'après cet auteur non seulement communication anormale, mais encore absence d'un tronçon. Cette absence est-elle causée

par une oblitération progressive ou par un manque de formation ? L'auteur ne le dit pas.

Parmi tous les cas cités, nous n'avons trouvé de semblable que le cas d'Epstein qui, en 1886, constatait à l'autopsie du corps d'une fillette de un an et demi de multiples malformations des organes, ainsi que l'absence de la rate et de l'épiploon. Le cœur était un *cor triloculare biatriatum* qui montrait dans l'oreillette droite l'embouchure des deux veines caves, et dans la gauche celles de la veine coronaire gauche et d'une veine hépatique. La cloison interventriculaire manquait totalement, et l'aorte et l'artère pulmonaire étaient inversées. Les veines pulmonaires ne se déversaient pas dans l'oreillette gauche, mais formaient un tronc commun qui était relié à la veine cave supérieure par un vaisseau en forme de crosse recevant les deux troncs brachiocéphaliques. Cette malformation est, question de longueur et de diamètre des différents vaisseaux mise à part, semblable à celle de notre observation. Toutefois, tandis que dans notre cas le cœur était à peu de chose près normal, à part la perméabilité du trou de Botal et la dimension et l'épaisseur de paroi des diverses cavités relatives à leur fonctionnement respectif, dans le cas d'Epstein la malformation des veines pulmonaires était liée à une multitude d'autres malformations cardiaques et vasculaires.

Quant aux autres anomalies des veines pulmonaires décrites, nous ne citerons que l'abouchement d'une ou de plusieurs veines dans l'oreillette droite, ou en partie dans la droite et dans la gauche, et l'abouchement dans la veine cave inférieure. Un seul cas retiendra notre attention : celui de Chaffey qui décrit l'abouchement de la veine pulmonaire dans la veine anonyme gauche. Pour le détail des anomalies des veines pulmonaires, nous renverrons le lecteur à l'article de Herxheimer, dans Schwalbe : *Morphologie der Missbildungen,* et à l'article de Bredt, dans les *Ergebnisse der allgemeinen Pathologie* de 1936.

CONCLUSION

1. Dans un cas de malformation congénitale du cœur, les veines pulmonaires se rejoignaient en un tronc commun qui se déversait dans le tronc veineux brachiocéphalique gauche.

2. L'explication de cette malformation pourrait être fournie par le fait que les bourgeons cellulaires embryonnaires partant des hiles pulmonaires se seraient rejoints sans se réunir au bourgeon partant de l'oreillette gauche. Il y aurait eu secondairement accolement du conduit ainsi formé avec le tronc veineux brachiocéphalique gauche.

BIBLIOGRAPHIE

1. BREDT (H.) : « Die Missbildungen des menschlichen Herzens. » (*Ergeb. d. allg. Path.*, 301, 1936, p. 106.)
2. CHAFFEY : *Tr. Path. Soc.*, vol. 36, 1885, p. 183 (cit. par HERXHEIMER).
3. EPSTEIN (A.) : « Beitrag zu den Bildungsfehlern des Herzens. II. Teil. » (*Zschr. f. Heilk.*, VII, 1886, pp. 308-322.)
4. HERXHEIMER (G.) : « Missbildungen des Herzens und der grossen Gefässe », dans SCHWALBE : *Die Morphologie der Missbildungen des Menschen und der Tiere* (Fischer, Jena, 1910), III. Teil., III. Lief., 2. Abt., 4. Kap., p. 503.
5. HIS : cit. par EPSTEIN.
6. ZUCKERKANDL : cit. par EPSTEIN.

REVUE ANALYTIQUE (1)

DERMATOLOGIE

Histologie normale.

Il convient de signaler le remarquable article consacré par la *Nouvelle Pratique dermatologique* à l'*histologie normale et pathologique de la peau*, et que l'on doit à *Civatte* [10], et qui constitue une précieuse mise au point de nos connaissances actuelles sur ce sujet.

Masson [30], continuant l'étude histologique des *glomi*, s'attache plus spécialement à leur *appareil nerveux*, et montre que le manchon développé autour du segment artériel cesse exactement au point où le segment artériel devient segment veineux. Il s'agit d'un plexus amyélinique, sans orientation à la périphérie, groupé circulairement autour de la média; il comprend des fibres issues des adventices artérielles et des plexus dermiques. Le manchon est extrêmement riche en fibrilles, mais de plus les fibres qui pénètrent dans le glomus subissent un accroissement considérable (réel, car elles se ramifient; apparent, du fait de leur trajet compliqué). L'importance du système nerveux glomique confère à ce vaisseau anastomotique le caractère d'un véritable organe. Il comprend sans doute des fibres réceptrices qui perçoivent les dilatations vasculaires; d'autres, sympathiques et motrices, étendues à toute la longueur du vaisseau, seraient capables de le contracter en bloc.

Expérimentation.

Gricouroff [24], reprenant l'étude de la *métaplasie pavimenteuse du vagin* chez le cobaye castré, parvient à la provoquer par des applications de formol dilué, et ce en l'absence de toute destruction pouvant être attribuée à l'action caustique du formol. La stratification épithéliale se répartit inégalement, et seulement dans les régions où l'application du formol a été suffisamment prolongée; le fond des glandes, le canal utérin, sont respectés. Le revêtement pavimenteux reste presque partout surmonté d'une assise de cellules mucipares ; c'est seulement quand cette assise s'exfolie que le revêtement ressemble à un épithélium épidermique et que les cellules superficielles tendent à desquamer.

Gerber [18] reprend, par une expérimentation méthodique et très complète, l'étude histologique du *phénomène de Schwartzmann*. Les lésions en sont caractérisées par une dilatation des capillaires avec engorgement des vaisseaux, et la présence de foyers hémorragiques qui s'étendent rapidement et confluent, d'infiltrats lymphocytaires périvasculaires,

(1) Les chiffres entre crochets renvoient à l'index bibliographique placé en tête du présent numéro.

de thrombose et de nécrose artérielle. La réaction apparait une heure après l'injection déchaînante, et devient très nette vers la deuxième ou la quatrième heure. Pendant les vingt-quatre heures qui suivent, apparaissent des foyers de nécrose dans les tissus sous-cutanés. Puis l'inflammation commence à régresser, l'épithélium et le chorion se nécrosent, l'hémorragie se résorbe, les tissus nécrosés sont éliminés et la réparation se fait sous forme d'un tissu de granulation ; quelques thrombi s'organisent. La réparation demande plus d'un mois. Ces lésions diffèrent essentiellement du phénomène d'Arthus, par l'étendue des hémorragies, par le peu d'importance de l'œdème, par l'absence de nécrose du collagène centronodulaire. D'autre part, le phénomène de Schwartzmann est tout à fait distinct des lésions inflammatoires inhérentes à l'injection locale préparante, et son intensité est sans rapport avec celle de cette inflammation. Enfin Gerber montre que la réaction de Schwartzmann est spécifique, et qu'on ne parvient pas à provoquer les lésions histologiques caractéristiques, si on remplace les filtrats qui servent soit à la préparation, soit au déclanchement du phénomène, par d'autres substances.

Tuberculose.

On sait à quel point le *test à la tuberculine chez les bovidés* est devenu de pratique courante depuis les travaux de Mentoux et Mousse. Les aspects cliniques de cette réaction sont bien connus; cependant, jusqu'à présent, l'histologie n'en avait pas été décrite.

Feldman et *Fitch* [14] l'ont étudiée, aussi bien dans la tuberculose expérimentale que dans la tuberculose « clinique ». Ils arrivent, d'une part à la conclusion que l'intensité de la réaction est sans rapports avec l'importance des lésions vérifiées à l'autopsie; d'autre part à la constatation de caractères histologiques remarquablement constants, malgré des variations dans l'intensité du processus inflammatoire, et à certains points de vue très comparables à ceux qui ont été observés chez le cobaye par R. Laporte. L'infiltrat est surtout du type histiocytaire, accessoirement accompagné de lymphocytes, jamais de polynucléaires (à moins qu'il n'y ait eu infection surajoutée et formation de micro-abcès); on trouve généralement des cellules géantes et des cellules acidophiles; la topographie de cet infiltrat est périvasculaire et périnerveuse; l'œdème est inconstant, et correspond probablement à un stade très précoce de la réaction; enfin les vaisseaux sont lésés et il existe un certain degré d'endovascularite proliférante. L'uniformité de la réaction chez tous les animaux observés permet de supposer que le germe pathogène est le même, ou qu'il s'agit de germes très voisins.

Montgommery et *Helmholz* [33] pratiquent la biopsie d'un *chancre d'inoculation tuberculeuse*; elle montre l'existence de deux zones : d'une part, une zone nécrotique, contenant de nombreux bacilles, entourée de nombreux polynucléaires et de lymphocytes; d'autre part une zone où l'on voit s'ébaucher le tubercule, avec quelques cellules géantes, et dans laquelle on ne trouverait pas le B. K. L'importance de la nécrose parait caractéristique de l'inoculation tuberculeuse. Cet aspect correspond au premier stade de l'évolution du chancre d'inoculation, celui de la lésion d'aspect banal, simulant une pyodermite, un furoncle, un chancre syphi-

litique, une sporotrichose, etc., mais cependant suspecte par l'importance de l'adénopathie. C'est seulement au bout de six semaines que cette lésion, non traitée, se transforme en une lésion cliniquement et histologiquement plus typique (lupus ou tuberculose verruqueuse), en même temps que la réaction à la tuberculine devient positive. Le chancre d'inoculation, lésion atypique, s'oppose à la réinoculation qui se manifeste toujours sous une forme typique de tuberculose.

Gaté, Massia, Michel et *Chanial* [17] interprètent comme des *tuberculides* une éruption survenue dans la région dorso-lombaire chez un chauffeur de camion; l'éruption était constituée par des papules de deux types, l'un angiomateux, l'autre simulant un parapsoriasis en gouttes. L'examen histologique de ces deux sortes d'éléments montre, en l'absence d'une structure folliculaire nette, un infiltrat de cellules géantes. Etant donné le métier du malade, on peut se demander si le frottement de la région dorsale contre le dossier a joué un rôle dans l'apparition de cette dermatose.

L'association de tuberculides et de diabète insipide a été observée par *Flandin, Parat* et *Poumeau-Delille* [15]; il s'agit de sarcoïdes noueuses disséminées typiques, au cours de l'évolution desquelles on a vu apparaître un diabète insipide isolé, obéissant aux injections d'extrait hypophysaire. Cette observation est à rapprocher de celle de Lesné, Launay et G. Sée, concernant une maladie de Besnier-Boeck, également compliquée de diabète insipide.

Lèpre.

Schujman [42] a étudié longuement la *lèpre tuberculoïde*. On sait qu'il s'agit d'une forme qui peut simuler cliniquement le lupus vrai, ou l'une des multiples variétés de tuberculides, la syphilis, etc., et dans laquelle la présence de bacilles de Hansen est exceptionnelle. Fait curieux, Schujman ne l'a observée que chez des blancs. Histologiquement, les lésions observées sont celles qui ont été souvent décrites : folliculaires, siégeant à un niveau variable du derme, mais sans interposition de la bande dermique si caractéristique du léprome quand elle existe, avec une localisation élective autour des follicules pileux et des glandes sudoripares; ces follicules ne sont jamais nécrotiques; les vaisseaux sont lésés (péri et endovascularite). L'amélioration se traduit par l'effacement de la disposition folliculaire et l'apparition de la sclérose. Ces lésions s'opposent au léprome; mais on trouve cependant, exceptionnellement, des formes de transition (condensation nodulaire avec réticulation centrale, et réaction fibro-conjonctive).

Quérangal des Essarts et *Lefron* [40] sont frappés par le nombre de cas au début dans lesquels on ne peut déceler le bacille de Hansen (plus de la moitié), et ce quelle que soit la méthode employée. Ils se demandent si, étant donné l'importance d'un dépistage précoce, l'histologie des *macules anesthésiques* n'est pas suffisamment caractéristique pour appuyer un diagnostic clinique. Des biopsies systématiques montrent en effet des infiltrats inflammatoires nodulaires bien limités, englobant des acini sudoripares, des bulbes pileux, des terminaisons nerveuses, respectant au contraire les glandes sébacées; ces infiltrats renferment surtout

des cellules épithélioïdes et des lymphocytes, parfois des cellules géantes. L'aspect folliculaire est quelquefois si marqué que ces lésions méritent le nom de lèpre tuberculoïde, tout au moins du point de vue histologique. Parfois, l'aspect est celui d'une sarcoïde. Quoi qu'il en soit, ces lésions, bien que non spécifiques, sont cependant suffisamment caractérisées pour être un élément de diagnostic en milieu endémique.

Takino et *Myaka* [45] étudient minutieusement les *lésions des nerfs et ganglions sympathiques* au cours de la lèpre, en particulier dans ses formes infiltrantes, et le mode de propagation du bacille de Hansen le long des nerfs. La dégénérescence nerveuse est due à la pénétration directe du bacille et des cellules rondes à l'intérieur de la gaine nerveuse; ce mode de destruction s'oppose à celui de la lèpre nodulaire, où les éléments nerveux seraient détruits par la pression mécanique exercée par les globi.

Tumeurs.

Tumeurs mésenchymateuses. — Le *sarcome* est une complication exceptionnelle du lupus. *Van der Meiren* [81] en décrit un cas, sous forme de fibro-sarcome du type Darier-Ferrand, développé sur un lupus datant de vingt ans et non traité.

Woringer, Zorn et *Labourgade* [117] rapportent un cas d'*histiocytome* du pouce, évoluant par poussées successives, et à malignité strictement locale.

Bartkowiak [57] rapporte un cas exceptionnel de *sarcome léiomyoblastique* de la peau du dos du pied, remarquable par des métastases multiples, hépatiques, ganglionnaires, vertébrales; le type musculaire est apparu plus nettement dans les métastases que dans la tumeur primitive.

Rosenfeld et *Straumfford* [105] rapportent un cas de *lymphoblastome* cutané avec leucémie lymphoïde, resté quiescent pendant sept ans; après cette période de rémission on voit apparaître une explosion de tumeurs cutanées et des signes généraux.

Cardenas Pupo [60] étudie un cas de *rhabdomyome de la paupière,* chez un homme de soixante-dix ans; les coupes montrent une striation nette des fibres; les fibrilles sont parfois refoulées en manteau; les cellules contiennent des gouttelettes de glycogène. L'auteur étudie les altérations régressives du tissu musculaire dans les zones nécrotiques; le noyau dégénère d'abord, puis la fibre se fragmente.

Les *tumeurs glomiques* continuent d'être l'objet de publications. *De Lucia* [79] en rapporte un cas intéressant, dans lequel on trouve, à côté d'aspects typiques, des zones d'hémangiome banal; on peut suivre le passage de la tumeur vasculaire banale à la tumeur glomique. *Jirka* et *Scuderi* [75] signalent une localisation à la face interne du bras, consécutive à un traumatisme.

Tumeurs épithéliales. — *Goldsmith* et *Freudenthal* [70] signalent un cas d'*épithéliome adénoïde de Brookes,* exceptionnel par son apparition chez un garçon de sept ans et demi, par l'ombilication des éléments, et par la pigmentation de quelques-uns d'entre eux. Le pigment se retrouve

sur les préparations histologiques, aussi bien dans le conjonctif que dans les formations épithéliales, en particulier dans les kystes, entre les lames feuilletées, disposition qui rappelle celle que l'on trouve dans les poils.

Renard, Huguenin et *Cassiau* [100] apportent un nouveau cas de la tumeur bénigne de la conjonctive, connue sous le nom de *tumeur de Pannaud*. Ils constatent la présence, côte à côte, d'une hyperplasie épithéliale malpighienne avec dégénérescence mucoïde et formation de pseudo-kystes, et la présence d'amas nævіques. On sait que les interprétations de cette tumeur sont multiples. Les auteurs l'envisagent comme une néoformation complexe, probablement de nature uniquement ectodermique au début, dans laquelle sont associés des nids nævіques et une évolution dysembryoplasique de l'épithélium. Il semble qu'un traumatisme ou une irritation venue de l'extérieur soient capables de déclancher l'évolution d'une tumeur jusque-là latente. Le terme dermo-épithéliome ne rend pas toute la complexité de la tumeur; il permet cependant de l'opposer d'une part aux nævi simples, d'autre part aux kystes simples par inclusion.

Il faut rapprocher des nævi la *maladie de Darier*, qui serait mieux appelée dyskératome nævique de Darier. *Pierini, Gonzales* et *Basso* [38] en rapportent un cas, apparu à l'âge de six ans, remarquable par la présence de lésions dans la bouche, par la coexistence de taches pigmentées, et par l'abondance d'éléments histologiquement et objectivement identiques à des verrues planes, sur le dos des mains, éléments qui paraissent précéder l'apparition des papules caractéristiques.

L'origine glandulaire des *tumeurs mixtes* ne fait pas de doute, pour *Vaheri* [112] en particulier, quand il s'agit de tumeurs mixtes de la lèvre. Il rapporte en effet un cas de tumeur mixte typique du point de vue histologique, en connexion étroite avec une glande à mucus; glande et tumeur étaient englobées dans une même capsule conjonctive.

Pautrier [93] étudie longuement le *nævus sébacé* de la face et du cuir chevelu, affection rare et jusqu'ici assez mal définie. Il s'agit en réalité d'un adénome sébacé vrai, dénommé par Darier adénome sébacé progressif. Pautrier préfère cependant la terminologie allemande, qui a le mérite d'opposer cette tumeur à l'adénome sébacé symétrique (qui ne mérite en rien le nom d'adénome et avec lequel la tumeur décrite par Pautrier n'a rien de commun). Le terme de nævus épithéliomatosus sébacéno (Wolters et Friboes), quelquefois employé, ne correspond pas à un épithélioma vrai, mais traduit seulement une parenté avec l'épithélioma kystique bénin (adénome sébacé de Belzes).

La localisation au cuir chevelu (de beaucoup la plus fréquente) et à la face représente la presque totalité des cas; la tumeur est formée de nodosités juxtaposées en mosaïque de coloration rose jaunâtre, de consistance ferme ou pâteuse; les cheveux ou les poils sont raréfiés à sa surface; à la face les nodosités sont centrées par une ombilication sous forme d'orifices folliculaires dilatés. Contrairement à ce qu'indique le terme d'adénome sébacé progressif, ces tumeurs ne subissent d'accroissement manifeste qu'au cas d'une dégénérescence épithéliomateuse. La structure du nævus sébacé est très caractéristique; il est essentiellement constitué par une énorme hyperplasie de formations glandulaires à type sébacé, dont quelques-unes présentent des ébauches de dégénérescence kystique. Un certain nombre de ces glandes viennent s'aboucher à la peau; mais plus fréquemment elles ne présentent pas traces de conduit excréteur. Les

follicules pileux sont raréfiés; on retrouve en profondeur des glandes sudoripares, mais, fait intéressant, ces glandes sont non seulement de type normal, eccrine, mais aussi de type apocrine, vraisemblablement de nature nævique.

La dégénérescence maligne a été observée par Pautrier dans 1 cas sur 6 (on la retrouve dans 4 cas sur 35 dans la littérature); cette dégénérescence peut se faire suivant le type baso-cellulaire (Robinson, Gavezzoni), suivant le type sébacé (Biberstein), suivant les deux types à la fois (Pautrier). Ce dernier montre en effet deux foyers de dégénérescence isolée, et côte à côte, le nævus sébacé, un épithélioma baso-cellulaire et un épithélioma sébacé authentique. Cet *épithélioma sébacé* est longuement décrit et démontré; on sait que la réalité de cette forme a été longtemps niée, en particulier par Darier. De plus, cette observation extrêmement intéressante paraît apporter une démonstration de l'origine annexielle et non épidermique de l'épithélioma baso-cellulaire et de l'épithélioma sébacé; l'analyse des lésions permet en effet de penser que le point de départ des deux tumeurs se place au nivau du collet des glandes et du canal excréteur, là où Grynfeltt a décrit l'accumulation de cellules génératrices indifférenciées à potentiel multiple.

L'origine glandulaire de nombre d'épithéliomas cutanés est également soutenue par *Parreira* [92] dans un article général sur les tumeurs des glandes cutanées.

La *dégénérescence maligne des verrues vulgaires* est exceptionnelle. *Roffo* et *Rosner* [103] apportent un cas de verrues multiples dont un certain nombre ont successivement dégénéré en épithélioma métatypique.

Marmol [80] signale des *épithéliomas multiples*, baso et spino-cellulaires apparus chez une femme albinos. La peau non pigmentée apparaît comme particulièrement fragile, et le traumatisme solaire favorise l'éclosion d'épithéliomas. A ce propos, l'auteur analyse la fonction protectrice du pigment, qui joue contre la lumière et les rayons ultra-violets, mais serait sans action contre les infra-rouges.

Les *épithéliomas pigmentés* continuent à préoccuper les dermatologistes. *Halkin* [72] en apporte trois nouveaux cas. Il est frappé par l'intensité et le siège de la pigmentation, et se demande si les mélanoblastes, au sein d'une tumeur maligne, ne pourraient pas subir à leur tour une dégénérescence et être le point de départ d'un nævo-carcinome, et devant cette éventualité conseille l'ablation au bistouri électrique.

Parmi les nombreux cas de *mélanomes malins* publiés, signalons ceux de *Plewes* [99], dont la première manifestation clinique a été une localisation sacro-iliaque; l'autopsie a révélé des localisations viscérales multiples, sans permettre de trouver la localisation initiale. *Mestre* et *Léon* [82] ont noté un aspect périthélial dans des métastases cutanées multiples d'un nævo-carcinome.

Touraine et *Solente* [48] publient un travail d'ensemble sur l'*érythroplasie*. Ils rappellent que l'érythroplasie peut revêtir deux types : celui d'une hyperplasie simple, avec allongement des papilles et des bourgeons interpapillaires, absence de couche cornée et de couche granuleuse : c'est l'absence de kératohyaline qui fait la lésion rouge (Pautrier). L'autre forme, dite métaplasique, est réalisée par une dyskératose des types Bowen ou Paget. En réalité, on peut voir des faits de passage. Bien que l'érythroplasie évolue longtemps comme une affection bénigne, elle se

comporte le plus souvent comme un cancer; Sézary a montré un cas où le foyer initial du type hyperplasique simple a ensemencé un ganglion en cancer.

Sézary et *Lemant* [106] signalent une forme d'épithélioma métastatique à gros noyaux, sous forme d'une éruption diffuse, consécutive à un cancer du sein opéré trois ans auparavant; la peau n'est pas seule atteinte, puisque cette éruption s'accompagne de localisations pulmonaires. Il faut noter que comme dans la forme à petits éléments, l'état général est relativement conservé.

Dans le cas de *Palazzo* et *Costa* [90], il s'agit de métastases multiples d'un cancer de l'estomac, caractérisées par une infiltration diffuse de cellules en chaton, contenant du mucus, analogues à celles que l'on trouve dans la tumeur de Krükenberg de l'ovaire; il est à noter cependant que la stroma-réaction est ici beaucoup moins marquée. L'observation d'*Abadie* et *Montpellier* [55] concerne également des métastases secondaires à un cancer de l'estomac; ces métastases sont remarquables par leur topographie en pèlerine, leur aspect bulleux auquel succède une ulcération végétante, et la lenteur de l'évolution, puisque ces métastases dataient de trois ans quand elles ont été observées; histologiquement, il s'agit d'une infiltration dermique diffuse par des cellules épithélioïdes rappelant les cellules de la linite plastique, mais ne contenant pas de mucus; il existe cependant dans leur voisinage une substance mucoïde; il est impossible de préciser le mode d'envahissement de cette métastase qui ne paraît pas emprunter les vaisseaux lymphatiques du corps papillaire.

Pfahler [97] rapporte 15 cas d' « *érysipèles cancéreux* » secondaires à des cancers du sein. Cette complication, à allure aiguë, est exceptionnelle. Elle peut simuler une radiodermite, mais en diffère par sa topographie qui dépasse largement la zone d'application des rayons (elle peut d'ailleurs apparaître en dehors de toute application de rayons X), par son centre pâle et son bourrelet périphérique. Histologiquement, il s'agit d'une infiltration néoplasique du derme, dans les espaces tissulaires et dans les lymphatiques, beaucoup plus rarement par voie sanguine, et accompagnée d'une réaction inflammatoire marquée.

Un certain nombre d'auteurs se sont efforcés de grouper les *tumeurs d'après leur localisation.*

Bell et *Stevenson* [58] groupent 61 cas d'épithéliomas spino-cellulaires des membres, la majorité (51 cas) siégeant aux membres supérieurs, sur la face dorsale des mains (43 cas), localisation qui paraît bien en rapport avec des conditions locales traumatisantes. Les ganglions ne sont envahis que dans les formes étendues; l'excision chirurgicale donne des résultats satisfaisants, et l'on ne voit jamais de généralisation.

Roques [104], *Cortial* [64], *Dugoujon* [67], *Peycelon* et *Morel* [96] publient des travaux d'ensemble sur les tumeurs de l'oreille. Ces derniers auteurs sont frappés par la forte proportion de spino-cellulaires dans les cancers du pavillon, et par la gravité de cette localisation.

O'Brien et *Braley* [87] établissent une statistique sur 100 cas de tumeurs des paupières. 16 seulement sont malignes, dont 13 ulcus rodens, 2 spino-cellulaires et 1 nævo-carcinome.

Imbert [74] s'attache à l'étude des *épithéliomas térébrants* de la face, et s'élève contre la notion souvent admise que tous les cancers peuvent

évoluer dans ce sens, lorsqu'ils ont été mal ou insuffisamment traités; l'auteur considère ces facteurs comme occasionnels, et que les facteurs déterminants résident dans des conditions de terrain local et général qui nous échappent. Du point de vue microscopique, les cancers térébrants peuvent appartenir à n'importe quel type histologique; cependant, la majorité parait appartenir au type spino-cellulaire ou mixte, contrairement à la notion classique qui assimile le cancer térébrant au baso-cellulaire.

Divers.

Wolf et *Wilens* [54] rapportent deux cas d'une affection rare et qui parait peu connue en France, la *dermatomyosite* de Wagner, affection qui est peut-être apparentée, à certains égards, à la sclérodermie. Il s'agit d'une maladie à allure chronique ou subaiguë, qui évolue en quelques mois et atteint simultanément d'une part la peau, d'autre part les muscles du squelette et même les muscles de la déglutition et de la respiration. Les lésions cutanées sont très polymorphes (aspect d'érythème noueux ou polymorphe) et évoluent vers un aspect scléro-dermique; les muqueuses sont parfois atteintes (angine, stomatite, ulcérations). Les lésions musculaires se traduisent par une asthénie intense, de la dysphagie et de la gêne respiratoire. Du point de vue histologique, il s'agit évidemment d'un processus inflammatoire. La peau montre un effacement des bourgeons interpapillaires, et une vacuolisation de la couche basale; le derme est œdématié, les fibres collagènes gonflées et hyalinisées; des infiltrats de cellules rondes sont centrés par les vaisseaux et les glandes sudoripares, infiltrats qui sont surtout marqués dans le corps papillaire; plus tard l'épiderme et en particulier la couche cornée s'épaississent, le chorion devient scléreux. Quant aux muscles atteints, leurs gaines conjonctives sont œdématiées, infiltrées de leucocytes, puis deviennent fibreuses, en même temps que les fibres musculaires dégénèrent. L'étiologie de cette curieuse affection reste inconnue; pour la plupart des auteurs, il s'agit d'une infection (streptococcique, staphylococcique, tuberculeuse, typhique, etc.); dans les deux cas rapportés, on retrouvait au début de l'évolution des foyers infectieux, abcès appendiculaire et abcès de l'amygdale; il semble cependant que l'infection ne soit pas seule incriminée, des lésions analogues ayant été produites expérimentalement par Pappenheimer, par l'emploi de certains régimes.

Favre [13] publie une forme clinique particulière de l'*angiodermite purpurique et pigmentée des membres inférieurs* : c'est l'angiodermite aiguë, extensive et hyperalgique, apparue chez une syphilitique en pleine évolution, et améliorée par le traitement.

Le tophus goutteux est l'objet de travaux de *Tapie* et *Garipuy* [46], *Cornil* et *Paillas* [8]. Les premiers publient une revue générale sur l'anatomie pathologique du tophus et rappellent qu'on admet actuellement que la lésions initiale est la turgescence fibrinoïde, qui serait caractéristique de l'inflammation hyperergique; ce stade éphémère est cependant retrouvé sur des biopsies de tophi récents; la lésion est ensuite remaniée par suite de la précipitation uratique. Cornil et Paillas, dans deux cas personnels, font des constatations un peu différentes, et sont frappés par l'importance

des lésions vasculaires (hyperplasie endothéliale, sclérose, thrombose, foyers d'hémorragie); constatations qui conduisent ces auteurs à la théorie pathogénique suivante : à la suite de processus inflammatoires et exsudatifs objectivés par des manifestations cliniques (accès de goutte aiguë), ou restés latents (tophus d'emblée), apparaissent des lésions vasculaires marquées, entraînant l'oblitération; la thrombose et l'infarctus qui en dérivent sont à l'origine de foyers de nécrose ischémique, points d'appel pour la précipitation cristalline des humeurs uricémiques; ces cristaux se comportent en corps étrangers et deviennent le centre de foyers de macrophagie; la sclérose et la dégénérescence hyaline ne sont qu'un épiphénomène.

Merklen, Waitz et *Warter* [31] attirent l'attention sur l'apparition, chez trois rhumatisants chroniques, de nodules disséminés, très différents des nodules rhumatismaux, et qui sont des lipomes. Il ne semble pas que cette apparition soit liée à la poussée infectieuse proprement dite, mais qu'il y ait une évolution parallèle; le terrain ou le facteur étiologique qui détermine l'évolution du rhumatisme, favoriserait également l'apparition des lipomes sous-cutanés. Il y a là, semble-t-il, un phénomène analogue à celui qu'on observe dans la lipoarthrite symétrique de la ménopause (Weissenbach et Françon), et du lipome arborescent articulaire de Weil et Delarue.

S. Dobkevitch.

SOCIÉTÉ ANATOMIQUE DE PARIS

(107e ANNÉE)

Séance du 11 mars 1937.

Présidence de M. ROUVIÈRE.

SOMMAIRE

Anatomie pathologique.

CHIRAY (M.), ALBOT (G.), MALINSKY (H.) et BARBAT (R.-O.). — Une observation anatomo-clinique de cholédocite chronique 242

CORNIL (L.) et MOSINGER (M.). — Contribution anatomique à la pathogénie de la broncho-pneumonie expérimentale aérogène 247

DAINVILLE DE LA TOURNELLE (E.-F.). — Volumineux épithélioma malpighien d'origine rhinopharyngée, coexistant avec une tumeur glandulaire du foie à type biliaire.... 255

MOUCHET (ALAIN), DUPERRAT et VINCENT (J.). — Tumeur de la synoviale du genou 252

COMMUNICATIONS

UNE OBSERVATION ANATOMO-CLINIQUE DE CHOLÉDOCITE CHRONIQUE

par

M. Chiray, G. Albot, A. Malinsky et R.-O. Barbat.

L'observation qui suit nous a permis d'étudier anatomiquement des lésions d'inflammation chronique diffuse de l'arbre biliaire. Cholécystite chronique non lithiasique, cholédocite chronique et pancréatite chronique associées ont réalisé chez notre malade une sorte de cachexie progressive dans laquelle la note cholédocienne n'était donnée que par quelques clochers fébriles épisodiques avec subictère conjonctival.

FIG. 1. — *Aspect histologique du cholédoque sclérosé et épaissi.*

OBSERVATION CLINIQUE. — Le malade, âgé de soixante-dix ans, retraité militaire, entre le *6 mars 1933* à l'hôpital Bichat. Depuis un an, il présente des crises douloureuses fébriles avec poussées de subictère, selles décolorées, urines foncées. Ces crises répétées ne paraissent pas déclenchées par l'ingestion d'aliment particulier. Depuis six mois, il suit un régime restrictif de bouillon de légumes et jus de viande qui ont contribué à l'amaigrir et à l'asthénier.

On retrouve, dans ses antécédents, une typhoïde à l'âge de trente-six ans, un séjour à Vichy à l'âge de trente ans pour troubles digestifs, un passage en

FIG. 2. — *Pancréatite chronique de la tête.*

Algérie où il a présenté, pendant deux à trois mois, des diarrhées post-prandiales. Pas d'antécédents coloniaux. Aucun antécédent familial notable.

EXAMEN A L'ENTRÉE. — Malade amaigri, pâle, asthénié. Les conjonctives sont légèrement subictériques. On ne trouve pas de pigments biliaires, seulement de l'urobiline dans les urines.

Le foie n'est pas augmenté de volume, il n'existe aucun point douloureux abdominal. Tous les appareils sont normaux. Ni sucre ni albumine dans les urines. T. A. = 14,5 - 7,5. Pouls à 68.

Durant son séjour, le malade présente à trois reprises une ascension éphémère de la température à 39°5 et 39°9, avec retour le lendemain matin à son niveau habituel, qui est aux alentours de 37°5.

Les concentrations galactosuriques montrent une hépatite modérée (16 mars 1933) :

I	59 cc.	8,19 ‰	0,477 gr.
II	30 —	12,6 —	0,378 —
III	91 —	2,63 —	0,238 —
IV	557 —	0,96 —	0,532 —
	737 —	2,21 —	1,625 —

Les examens de sang, à la même date, donnent :

Hémoglobine	80 %
G. R.	3.580.000
G. B.	5.500
Pourcentage :	
Polys neutrophiles	75 %
— éosinophiles	2 —
Lymphocytes	3 —
Monos	20 —

Cholécystographie après tétraiode, le 17 mars : Vésicule non visible.

Radiographie de l'estomac : Estomac transversal, grosse poche à air. Parois mobiles. Pas de liquide de stase. Pas de points douloureux.

Lavement baryté : Le lavement n'est pas douloureux et pénètre facilement. Dès l'ampoule rectale, le côlon pelvien se dirige à droite vers l'angle hépatique. Après avoir atteint cet angle, le côlon se dirige ensuite en bas et à gauche pour remonter et atteindre l'angle splénique. Le transverse et l'ascendant ont une direction normale. Pas de points douloureux à la pression.

Tubage duodénal avec sécrétion vésiculaire provoquée du 31 mars 1923 :

	A	B	C
Caractères.....	Un peu foncé.	Légère réponse vésiculaire.	Un peu foncé.
Pigments.....	30 unités (0.150 °/₀₀).	42 unités (0,210 °/₀₀).	16 unités (0,080 °/₀₀).
Acide biliaire	Traces.	0,45 °/₀₀	Traces.
Cholestérine	0	0,10 °/₀₀	0
Examen cytologique...	Beaucoup de polys.	Amas de polys.	Amas de polys.
Examen bactériologique.....	Flore microbienne abondante.	Colis staphylos, pneumocoques, etc.	Entérocoques tétragènes.

Devant l'aggravation progressive des signes d'infection biliaire, nous demandons au chirurgien de pratiquer une simple cholécystostomie à l'anesthésie locale. Malheureusement, cette intervention est rendue impossible par l'état d'atrésie inflammatoire chronique du cholécyste.

INTERVENTION le 25 mars. — Cholédocotomie de drainage. Incision médiane. Vésicule petite, atrophiée, scléreuse, sans calcul. Le cholédoque est blanc, à parois épaisses, non dilaté. La ponction ramène une bile d'aspect normal. Pancréatite chronique. Cholédocotomie, drainage du cholédoque. Mèches. Suture de la paroi aux crins perdus.

Suites opératoires : Le lendemain de l'intervention, ascension progressive de la

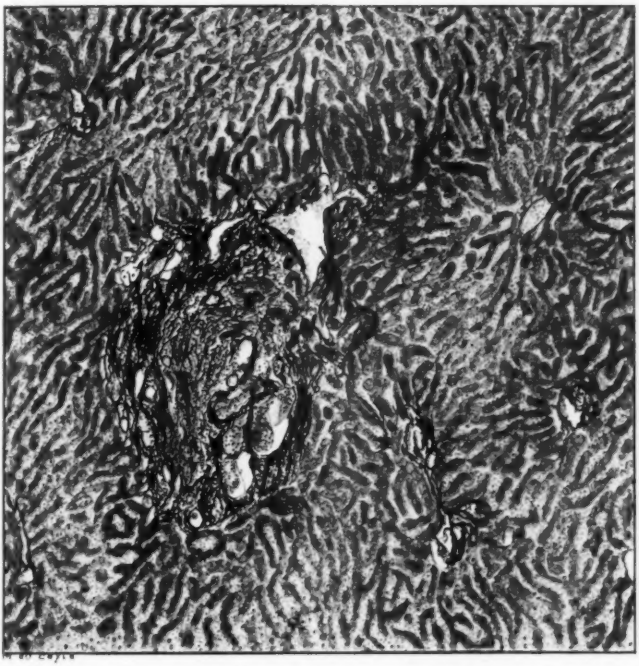

FIG. 3. — *Aspect général du parenchyme hépatique.*

Les travées sont normales; on note seulement des lésions de stase biliaire mécanique dans la zone centrale des lobules, et une distension des canalicules biliaires qui sont bourrés de polynucléaires.

température qui atteint 38°8 le 30 mars. La mort survient à cette date dans le coma.

EXAMEN ANATOMIQUE. — A l'autopsie, le foie est jaune verdâtre et de consistance molle. La tête du pancréas est indurée.

L'examen histologique permet de déceler une pancréatite chronique intense de la tête tendant à isoler chaque lobule, chaque vaisseau, chaque canal au sein d'une gangue scléreuse.

La région de l'ampoule de Vater est atteinte d'une inflammation scléreuse.

Le cholédoque voit ses parois considérablement épaissies. La muqueuse et les glandes sont atrophiées et ne persistent plus que sous la forme de quelques tubes glandulaires au sein de la sclérose. Disparition complète de toute fibre musculaire.

Le foie présente des lésions importantes surtout de type canaliculaire. Distension considérable des moyens canalicules biliaires dont l'endothélium est

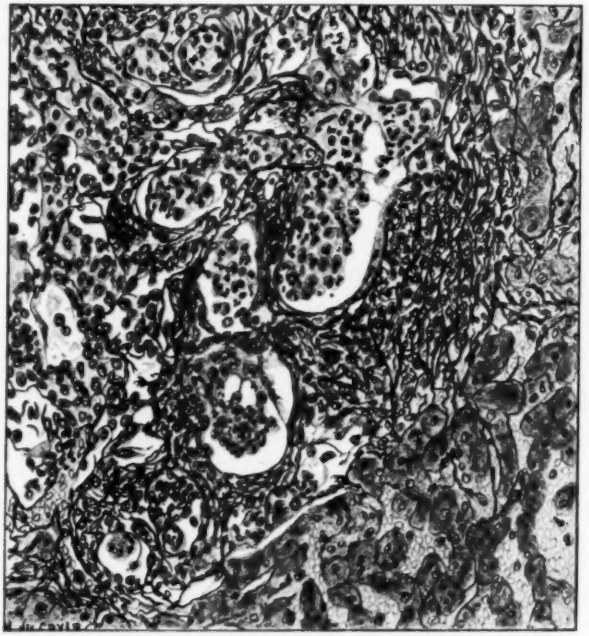

FIG. 4. — *Distension des moyens canalicules biliaires ; polynucléaires dans la lumière.*

aplati et dont la lumière est remplie de polynucléaires. Polynucléaires et mononucléaires également répartis dans le tissu conjonctif des espaces portes. Par ailleurs, lésions de stase biliaire avec distension canaliculaire centrolobulaire.

Cette observation montre non pas une cholédocite isolée et pure (lésion dont l'existence ne nous semble nullement démontrée), mais une association de cholécystite chronique atrophique, de cholédocite et de pancréatite, en somme une lésion chronique diffuse de tout l'arbre biliaire.

CONTRIBUTION ANATOMIQUE A LA PATHOGÉNIE DE LA BRONCHO-PNEUMONIE EXPÉRIMENTALE AÉROGÈNE

par

L. Cornil et M. Mosinger.

L'origine aérienne de certaines broncho-pneumonies repose, on le sait, sur deux ordres d'arguments : cliniquement, la précession de troubles pharyngo-bronchiques ; anatomiquement, la présence de foyers inflammatoires bronchiques et péribronchiques.

Toutefois la controverse persiste en ce qui concerne le mécanisme de la propagation de l'inflammation bronchique. A ce sujet, deux thèses ont été soutenues :

1° *La propagation par voie canaliculaire descendante*, l'infection se propageant progressivement le long des parois bronchiques aux couloirs infundibulaires, et de là aux infundibules et aux alvéoles (propagation directe ou aérienne de Letulle).

2° *La propagation par bronchite pariétale* : l'inflammation réalisant successivement de l'endobronchite, puis une bronchite pariétale avec destruction de la paroi, enfin de la péribronchite avec extension au parenchyme pulmonaire représenté d'une part par le tissu interalvéolaire, d'autre part par les cellules de revêtement des alvéoles pulmonaires.

Les classiques invoquent tour à tour l'un ou l'autre de ces mécanismes de propagation, et le nodule péribronchique de Charcot est présenté comme un argument doctrinal en faveur de la seconde modalité.

En fait, les discussions concernant le mécanisme pathogénique des broncho-pneumonies expérimentales ont été faussées par le fait que les classiques considéraient toutes les broncho-pneumonies comme étant d'origine aérienne. Or, celle-ci ne peut être affirmée que dans des conditions expérimentales bien déterminées, telles que nous les avons réalisées en pratiquant chez le cobaye des injections intratrachéales de streptocoque hémolytique.

Signalons immédiatement que nous n'avons relevé chez ces animaux ni l'un ni l'autre des modes de propagation du processus infectieux signalés plus haut.

Sur les six animaux ayant reçu une injection intratrachéale d'un centicube d'une culture de streptocoque hémolytique, deux ont été sacrifiés à la sixième heure, deux à la neuvième heure et les deux derniers à la vingt-quatrième heure après l'injection.

Dans tous les cas nous avons obtenu une broncho-pneumonie typique caractérisée essentiellement par des foyers d'alvéolite bariolée.

La constance de l'infection mérite d'être mise en relief, car le cobaye présente normalement, sans doute en raison de son système lymphoïde pulmonaire, une grande résistance vis-à-vis du streptocoque hémolytique.

L'injection intratrachéale constitue ainsi un facteur prédisposant.

Si nous synthétisons le caractère évolutif des lésions obtenues, nous pouvons affirmer que les broncho-pneumonies expérimentales que nous avons ainsi réalisée passent par quatre phases :

1° La première phase est caractérisée par la *formation et le développement d'ilots lymphoïdes péribronchiques.* Ces ilots sont de deux types:

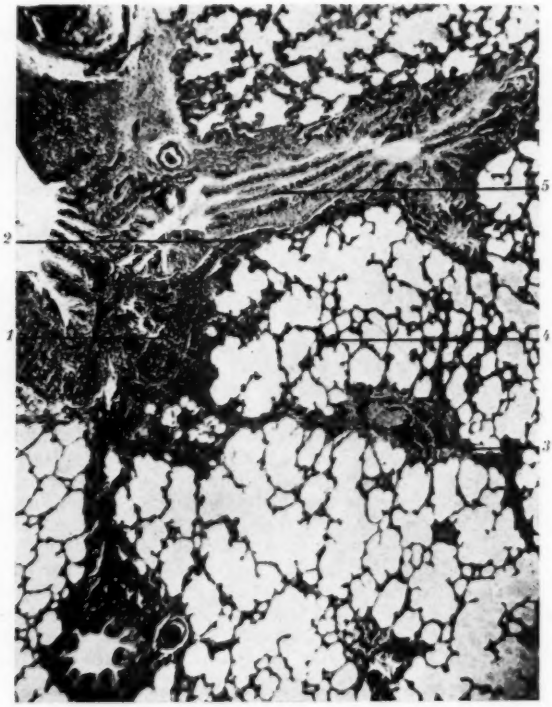

FIG. 1. — *Propagation par voie péribronchique et périlobulaire.*
1, adénolymphite péribronchique. — 2, processus interstitiel péribronchique. — *3*, voie interstitielle périlobulaire. — *4*, voie interstitielle interalvéolaire. — *5*, épithélium bronchique intact.

Ceux du premier type présentent une forme allongée et apparaissent constitués essentiellement de lymphocytes. Ils se trouvent entourés fréquemment d'une membrane endothéliale. Il s'agit là, pensons-nous, d'un véritable processus de *lymphangite péribronchique.*

Les ilots du second type sont représentés par des nodules arrondis, dont le centre, véritable centre germinatif, est parfois formé de lymphoblastes. Il s'agit ici de l'activation de l'appareil lymphoïde péribron-

chique. Dans de nombreuses espèces, en effet, il existe au niveau du poumon, comme l'a montré Guieysse-Pellissier, un appareil lymphoïde rudimentaire à disposition péribronchique. D'après le même auteur, cet appareil serait particulièrement hypoplasique chez le cobaye. Tel n'est pas cependant notre avis, car chez le cobaye, par ailleurs normal, nous avons relevé fréquemment l'existence de petits nodules péribronchiques pourvus ou non de centres germinatifs.

Par ailleurs, cet appareil lymphoïde péribronchique présente, selon nos

FIG. 2. — *Péribronchite (vingt-quatrième heure).*
L'épithélium est normal dans les zones dépourvues de réactions péribronchiques.

constatations, une remarquable réactivité et s'hypertrophie dans les conditions expérimentales les plus variées.

Dans cette série expérimentale, il se montre réactionnel dès la sixième heure et s'hypertrophie avec présence fréquente de centres germinatifs plus ou moins volumineux.

Il se produit donc dans la première phase réactionnelle, outre une *lymphangite*, un processus d'*adénolymphite péribronchique*.

2° Dans la seconde phase, apparaît une *infiltration inflammatoire diffuse de toute la gaine conjonctive péribronchique*. C'est la réalisation du nodule péribronchique de Charcot. Mais nous insisterons sur deux faits:

Tout d'abord, le nodule péribronchique que nous sommes les premiers à avoir réalisé expérimentalement est essentiellement constitué,

au début, de lymphocytes, alors qu'en pathologie humaine le nodule de Charcot classique est surtout constitué de polynucléaires. Ceux-ci, dans nos expériences, n'apparaissent que secondairement.

De plus, la paroi bronchique reste complètement intacte au moment de la formation du nodule lymphocytaire, alors que, dans le nodule décrit par les classiques, la bronche centronodulaire est nécrotique et infiltrée de polynucléaires.

Cette constatation paraît à première vue paradoxale, mais nous y reviendrons plus loin.

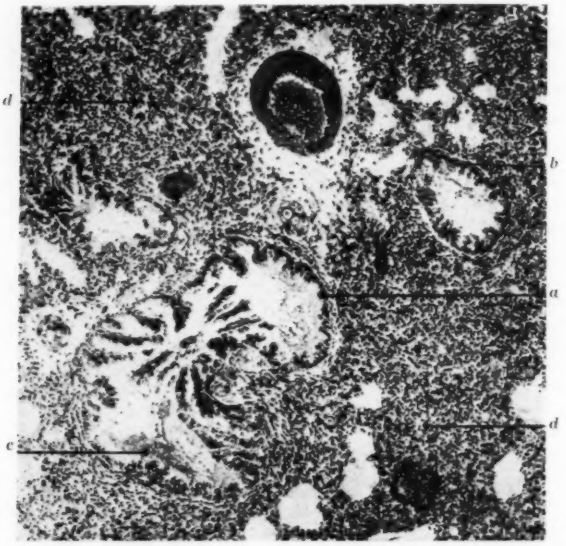

FIG. 3. — *Nodule péribronchique.*

a, épithélium péribronchique relativement intact. — *b*, bronche secondaire. — *c*, exsudat intrabronchique. — *d*, nodule massif formé de polynucléaires et de lymphocytes.

3° Dans la troisième phase, le *processus réactionnel s'étend d'une part au tissu pulmonaire, d'autre part à la paroi bronchique et à l'endobronche.*

Le tissu pulmonaire est atteint par trois voies :

a) *Par voie interstitielle interalvéolaire.* Ce processus se manifeste par une infiltration lymphocytaire et macrophagique des cloisons interalvéolaires.

b) *Par voie interstitielle interlobulaire,* phénomène caractérisé par une infiltration lympho-histiocytaire le long des cloisons interlobulaires indiquées par le trajet des veines pulmonaires.

c) *Par voie lymphatique.* Rappelons à ce propos que les lymphatiques pulmonaires cheminent surtout dans les cloisons interlobulaires, le long des veines pulmonaires. Or, les lymphatiques périveineux apparaissent fréquemment gorgés de cellules inflammatoires.

Ces différentes voies de propagation se présentent d'ailleurs avec une grande netteté sur la figure 1.

4° Dans la quatrième phase, enfin, *les lésions deviennent diffuses* : il se forme de vastes plages d'alvéolite diapédétique et suppurée avec suppuration également de la paroi bronchique. C'est l'aspect des broncho-pneumonies observées en pathologie humaine et qui ne permet plus en aucune façon d'établir une analyse histogénétique appropriée.

Dégageant les traits généraux que nous avons pu mettre en valeur, nous insisterons donc sur les faits suivants :

1° *L'endobronchite s'observe exceptionnellement chez les animaux sacrifiés six et neuf heures après l'injection.* Sur une seule coupe nous avons relevé un exsudat cellulaire intrabronchique, mais celui-ci n'atteint pas le couloir infundibulaire. Vingt-quatre heures même après l'injection, les lésions endobronchiques sont peu prononcées, malgré la constitution de nombreux foyers broncho-pneumoniques.

En particulier, l'épithélium reste généralement intact et, lorsqu'il est lésé, il ne l'est que secondairement à la constitution du nodule péribronchique. La première réaction qu'il présente alors est une métaplasie cubique.

2° *Les phénomènes d'alvéolite qui débutent toujours par une mobilisation des cellules alvéolaires ne s'observent pas davantage dans les premiers stades de la broncho-pneumonie.*

Ils sont secondaires aux lésions conjonctivo-vasculaires.

3° *Les réactions observées en premier lieu affectent constamment une localisation péribronchique et sont chez le cobaye de deux types* : la *lymphangite* et l'*adénolymphite péribronchique.*

4° *L'infection péribronchique se propage au tissu pulmonaire par trois voies : interstitielle interalvéolaire, interstitielle interlobulaire* et *lymphatique.*

Ainsi il découle de nos expériences sur le cobaye que les deux conceptions défendues par les classiques seraient trouvées en défaut. Nos constatations permettent de conclure que *les germes infectieux pénètrent à travers la paroi bronchique intacte et déterminent en premier lieu une péribronchite lymphogène. Cette péribronchite primitive peut être comparée, semble-t-il, à l'adventicite primitive que nous avons relevée avec Carcassonne et Haïmovici dans les embolies septiques.*

(Laboratoire d'Anatomie pathologique et de Pathologie expérimentale de la Faculté de Médecine de Marseille.)

TUMEUR DE LA SYNOVIALE DU GENOU

par

Alain Mouchet, Duperrat et Jean Vincent.

Nous avons eu l'occasion d'observer et d'opérer dans le service de notre maître, M. le docteur René Toupet, une tumeur primitive de la synoviale du genou, tumeur à cellules géantes.

OBSERVATION. — M... (Jean-Jacques), cinquante et un ans, peintre, entre le 17 février 1937, dans le service de chirurgie, pour tuméfaction du genou gauche.

Le début remonte à six mois environ : il a été marqué par des douleurs surtout nocturnes au niveau de la face interne du genou gauche. La marche n'était pas douloureuse. Traité pendant trois mois par l'homéopathie et des révulsions locales, le malade a vu la tumeur s'accroître lentement sans exagération des signes fonctionnels.

L'interrogatoire nous apprend l'existence d'une chute en octobre 1930, sur ce même genou. Il y aurait eu une hydarthrose traitée par des pointes de feu et, à la suite de cet accident, cet homme a été pensionné à 8 % pour limitation de la flexion du genou qui ne peut dépasser 90°. Un certificat, daté de 1931, que nous avons pu nous procurer, mentionne l'existence d'un épaississement synovial au niveau du bord antérieur du ligament latéral interne.

L'examen, à son entrée, nous montre une tuméfaction du genou gauche. Cette tuméfaction coiffe l'angle supéro-interne de la rotule : elle est arrondie, de 7 centimètres environ de diamètre. La peau est normale, sans circulation collatérale.

Au palper, cette tumeur est légèrement sensible, elle est régulière, fixe sur les plans profonds, sans adhérences cutanées. Elle donne une sensation mollasse, pseudo-fluctuante. Il n'y a pas d'épaississement des autres culs-de-sac synoviaux, mais un léger choc rotulien est perceptible, témoignant d'un épanchement de petit volume.

L'extension du genou est normale, la flexion est arrêtée à 90° : pas de mouvements de latéralité.

Pas d'atrophie musculaire. Pas d'adénopathie inguinale crurale ou poplitée.

Une ponction, pratiquée en plein centre de la tumeur, reste blanche, mais on a l'impression que l'aiguille est dans une cavité.

La radiographie de face et de profil montre des extrémités osseuses normales.

Par ailleurs, le sujet est en excellent état et ne présente pas de fièvre.

Des examens complémentaires sont demandés : urée du sang : 0,30; hématies, 4.090.000. Taux d'hémoglobine, 75 %. Leucocytes, 7.000 (formule leucocytaire normale). B.-W. = négatif. Radiographie pulmonaire : images normales. Cholestérinémie : 2 gr. 40 ‰. Sans avoir de diagnostic précis, on propose une intervention qui est acceptée.

L'opération est pratiquée le 23 février. Incision para-rotulienne interne. Sous les fibres du vaste interne qu'on dissocie à la sonde cannelée, on découvre une tumeur dont la surface est lisse, blanchâtre et la consistance molle. On l'incise et on s'aperçoit qu'on se trouve dans le cul-de-sac supérieur et interne de la synoviale qui est distendu par une formation tumorale d'aspect curieux : gros bourgeons, agglomérés formant des lobules irréguliers (leur volume variant d'une cerise à une noix) de couleur jaunâtre, avec par endroits des piquetés brun noirâtre, hémorragiques.

A noter l'existence d'une légère réaction liquidienne (liquide clair) dans la synoviale.

On se contente d'enlever ces bourgeons par une synoviectomie partielle. Fermeture en trois plans sans drainage.

EXAMEN DE LA PIÈCE. — Histologiquement, la coupe est constituée en majeure partie par un tissu d'aspect tout à fait particulier, composé de très nombreux éléments histiocytaires disposés les uns à côté des autres; ces éléments ont un protoplasme abondant, un noyau volumineux parfaitement ovoïde ou arrondi, présentant un fin réseau chromatinien. Il existe de grosses inégalités nucléaires et certains noyaux sont très volumineux. Nous n'avons trouvé que de rares mitoses. Disséminées sans ordre apparent, quelques cellules xanthomateuses et quelques plasmocytes.

Par contre, en de très nombreux points de la préparation, existent des cellules géantes dont l'aspect est le suivant : protoplasme acidophile, pâle, à contours sinueux et peu précis, nombreux noyaux disposés fréquemment en couronne ou en fer à cheval et nullement altérés. Bien que ces cellules géantes soient dispersées dans toute l'étendue de la coupe, elles sont plus nombreuses en certains points : et nous avons l'impression que dans ces zones les éléments vasculaires sont plus rares qu'ailleurs. Nous avons été frappés en effet par la rareté des éléments capillaires; on rencontre même des plages étendues dépourvues de tout capillaire.

Enfin le stroma fibreux est particulièrement modeste et ne se retrouve que sous l'apparence d'un très fin squelette. Il n'y a aucun élément élastique.

Tel est l'aspect de la majeure partie de la coupe. En d'autres points, on peut voir deux images toutes différentes :

D'une part, une zone xanthomateuse constituée par des cellules très volumineuses au protoplasma spumeux et au noyau petit et rétracté.

D'autre part, une petite zone qui évoque un tissu de granulation tellement les éléments vasculaires y sont nombreux et volumineux. A noter que c'est seulement dans cette zone que nous avons trouvé des pigments sanguins en quantité appréciable.

On trouve en outre de rares amas inflammatoires à polynucléaires.

Un tel dessin n'est point celui d'une synovite fongueuse. Ce n'est pas davantage celui d'un sarcome ou d'un endothéliome. En aucun point n'est réalisé d'aspect lipomateux. Enfin la grande rareté des éléments capillaires paraît s'opposer au diagnostic de granulome que nous avions été tout d'abord tentés de poser. Par contre, le polymorphisme structural, l'abondance du tissu histiocytaire, la coexistence de cellules plasmodiales et de plages xanthomateuses ont pu nous faire croire que nous étions en présence d'une de ces tumeurs à myéloplaxes des gaines tendineuses dont Lecène et Moulonguet ont donné la description dans ces *Annales* en 1924. Mais contre cette hypothèse plaident l'absence de fibrose et surtout l'aspect différent des plasmodes de notre coupe qui, par leurs noyaux périphériques en fer à cheval, ressemblent bien plus aux cellules de Langhans qu'aux myéloplaxes. Au total, il est difficile de porter un diagnostic précis et il semble qu'on ne peut être autorisé qu'à conclure avec prudence à l'existence d'une tumeur conjonctive inflammatoire subaiguë dont il est difficile d'affirmer histologiquement l'absolue bénignité.

Cette observation nous semble intéressante à plus d'un titre. On connaît la rareté des tumeurs primitives de la synoviale et notamment des tumeurs à cellules géantes dont notre observation est un exemple.

Tran-Quang-Dê, dans une thèse récente (1935), ne pouvait en recueillir que 29 cas. Nous y ajouterons les 2 observations de Lewis-C. Wagner, le cas de W.-B. Coley, celui de La Feria et Lemelas, et celui publié par Kling et Sashin, ce qui nous donne un chiffre de 34 cas antérieurs du nôtre.

Parmi les tumeurs à cellules géantes, les tumeurs à myéloplaxes ont été surtout étudiées en France par Lecène et Moulonguet, et par Talbot. Razemon et Bizard, Sabrazès et ses collaborateurs, Tran-Quang-Dê, enfin, leur ont consacré des travaux d'ensemble.

On sait la prédilection de ces tumeurs pour l'articulation du genou : sur les 34 observations que nous avons pu retrouver, 30 fois la tumeur siégeait au genou. Le genou gauche est un peu plus souvent en cause que le droit.

Soulignons dans notre observation la notion d'un traumatisme antérieur. Le rôle du traumatisme dans la genèse de ces tumeurs prête à des considérations pathogéniques sur lesquelles nous ne voulons pas nous étendre. Mais on se souviendra que ces tumeurs, et Lecène y a insisté, peuvent être considérées comme des lésions inflammatoires chroniques. L'irritation du tissu conjonctif de la synoviale produite par le traumatisme initial, ou par une série de micro-traumatismes répétés, permet d'expliquer leur genèse.

Notre malade a eu, il y a huit ans, un traumatisme important du genou dont il a conservé comme séquelle une limitation marquée de la flexion.

Et fait intéressant, un an après l'accident, un certificat médical notait déjà l'existence d'un épaississement synovial du cul-de-sac latéro-rotulien interne, au niveau duquel devait se développer ultérieurement cette tumeur.

En outre, nous avons été très frappés par l'hypercholestérinémie présentée par notre malade. Weil, Largiarder, et surtout Wusmann, ont fait jouer un rôle important à l'excès de cholestérine dans le sang dans la pathogénie de ces tumeurs.

Chez cette homme se trouvent groupés deux facteurs étiologiques du plus haut intérêt : le traumatisme, la surcharge cholestérinémique.

Au point de vue clinique, nous noterons l'insidiosité du début : c'est il y a six mois que notre malade s'aperçoit de l'existence d'une tumeur du genou gauche. Il n'est pas exagéré de penser qu'en réalité cette tumeur évoluait depuis plusieurs années, puisqu'en 1931 un examen médical notait déjà un épaississement, une induration du cul-de-sac latéro-rotulien interne. On connaît la lenteur du développement de ces néoformations (quinze ans dans le cas de Deniker). Depuis le moment où la tumeur a été reconnue chez M... (Jean-Jacques), son volume n'a pas subi d'augmentation appréciable.

Ce que nous tenons enfin à souligner, c'est la difficulté du diagnostic clinique. A la lecture des observations publiées, on s'aperçoit que les diagnostics les plus variés ont été hasardés : ostéome rotulien, fibrome des parties molles, lipomatose rétro-rotulienne, kyste para-articulaire, corps étrangers articulaires, lésion méniscale, tels sont les diagnostics qui ont été posés à tort dans les formes localisées, tandis que les formes

diffuses étaient étiquetées lipome arborescent, synovie chronique polypiforme, arthrite villeuse.

Il serait superflu de citer d'autres diagnostics qui ont pu être faits : arthrite tuberculeuse, syphilitique, arthrite déformante.

Nous avouons que nous n'avons pu, avant l'intervention, diagnostiquer une tumeur de la synoviale.

L'intégrité du squelette, la limitation de la masse, son siège, nous avaient fait penser qu'il s'agissait peut-être d'une bursite sous-quadricipitale, ou d'un lipome.

A l'intervention, nous avons pu rectifier ce diagnostic, mais là encore, malgré la limitation de la masse, nous avons été très embarrassés. Sans doute avons-nous pensé qu'il pouvait s'agir d'une tumeur bénigne, mais l'aspect des végétations, leur friabilité, leur saignement au moindre contact, nous ont fait émettre des réserves sur la nature exacte de la néo-formation.

Nous nous sommes contentés d'une ablation aussi complète que possible. Peut-être eussions-nous dû nous donner du jour et, par une arthrotomie large, vérifier l'articulation dans son ensemble, et rechercher s'il n'existait pas d'autres formations tumorales disséminées dans l'article.

En fait, l'examen histologique nous a simplement montré que nous avions affaire à une tumeur à cellules géantes, sans nous permettre d'affirmer sa bénignité absolue.

Mais on connaît la tendance à la récidive que présentent ces tumeurs à cellules géantes : Hartman, Largiarder, Franzenheim, Moulonguet, en ont observé.

N'oublions pas enfin que Coley a pu suivre une tumeur à cellules géantes (vérifiée histologiquement) qui, quelques mois après une intervention limitée, a récidivé sous une forme maligne (sarcome).

C'est dire que chez notre malade une surveillance clinique régulière s'impose.

Nous croyons même qu'il ne serait pas superflu d'utiliser chez lui la radiothérapie dont on sent les résultats heureux sur ces sortes de tumeurs. Il est possible que notre synovectomie n'ait pas été suffisamment étendue et l'irradiation du genou nous semble, dans ce cas, fortement motivée.

VOLUMINEUX ÉPITHÉLIOMA MALPIGHIEN D'ORIGINE RHINOPHARYNGÉE, COEXISTANT AVEC UNE TUMEUR GLANDULAIRE DU FOIE A TYPE BILIAIRE

par

E.-F. Dainville de La Tournelle.

Le cas de pseudo-sarcome que nous avons l'honneur de présenter à la Société soulève d'intéressants problèmes anatomo-pathologiques.

Qu'il nous soit d'abord permis de signaler la fréquence avec laquelle on rencontre actuellement les polypes.

Pourquoi cette fréquence? Il est fort difficile de répondre. On invoque généralement l'infection, l'irritation mécanique, l'ulcération ou encore l'appel à la régénération. Quoi qu'il en soit, il n'est pas exceptionnel actuellement, dans un service de médecine générale, de faire le diagnostic de polypes des fosses nasales ou tout au moins d'y penser. C'est sur cette fréquence relative que nous voulons insister. Nous en avons rencontré deux cas récemment.

La transformation maligne des polypes est très discutée, et donne lieu à des opinions divergentes que nous n'avons pas l'intention d'examiner ici. De plus en plus, on tend à admettre que le développement des polypes serait souvent dû à l'inflammation provoquée par le cancer. D'ailleurs, un examen minutieux met maintes fois en lumière la malignité latente d'un papillome bénin en apparence.

Voici maintenant l'observation que nous avons l'honneur de présenter :

La... (Marie), âgée de soixante et un ans, entre dans le service de notre maître, le docteur François Dainville, à l'Hôpital départemental, le 27 juin 1936, pour une volumineuse tumeur de la face.

Les antécédents offrent en particulier à signaler une irritation chronique du rhinopharynx avec état adénoïdien, aggravée par l'usage immodéré du tabac à priser. La malade a fréquenté à plusieurs reprises un service de spécialité. Sa tumeur la gêne plus qu'elle ne la fait souffrir. Quant au début, il est très difficile à préciser.

A l'entrée dans le service, on constate l'existence d'une tumeur de la face volumineuse et envahissante, jugée inopérable. A l'examen, on peut penser de prime abord qu'il s'agit d'un sarcome. Le visage est complètement défiguré, déformé par un soulèvement massif de toute la moitié gauche de la face. En haut, la tumeur intéresse la cavité orbitaire; l'œil gauche est refoulé en avant; les paupières sont tendues au maximum avec impossibilité de toute occlusion. Le globe oculaire est figé. La vision est presque abolie. La paupière inférieure est en chémosis, entraînant de l'épiphora avec conjonctive purulente. En arrière, la tumeur empiète sur la loge parotidienne. En avant, le nez et la bouche sont fortement déviés du côté opposé. En bas, l'envahissement est limité par une ligne joignant la commissure labiale au lobule de l'oreille. La joue est soulevée, bombée. Les téguments sont pâles, blafards, œdématiés, parcourus de dilatations veineuses.

Au palper, on note de la chaleur locale, un œdème dur superficiel, et profondément une sensation de résistance avec crépitation. En faisant ouvrir la bouche, manœuvre difficile et douloureuse, on note une grande fétidité de l'haleine. Le palais est bombé dans sa partie gauche et l'on découvre une fistule siégeant en regard de la deuxième grosse molaire, de laquelle s'écoule un pus verdâtre et fétide. Il n'existe pas d'adénopathie cervicale.

Les autres organes ne présentent rien d'intéressant à signaler. Fait remarquable, cette volumineuse tumeur est relativement bien supportée, et la malade n'accuse de douleur qu'à la palpation, douleur profonde, contusive, sans irradiation particulière.

Il n'y a pas de fièvre, mais l'état général est très précaire.

Le docteur Engel, laryngologiste de l'Hôpital, examine la malade et trouve une tumeur occupant la loge ethmoïdale gauche avec prolongement malaire; cavum difficile à voir avec fistule buccale; pus dans le méat moyen gauche; masse polypoïde qui gagne le sphénoïde. Il porte le diagnostic d'ostéosarcome probable de la face.

L'examen radiologique, pratiqué par le docteur Huet, révèle une sinusite

frontale et maxillaire gauche, avec masse paraissant d'origine osseuse et comblant les cellules ethmoïdales.

Le diagnostic d'ostéosarcome semble donc se confirmer. La tumeur progresse très rapidement, envahissant l'œil qui prend un aspect vitreux. La joue présente un point de ramollissement malaire, avec rougeur de la peau. Celle-ci éclate et une fistule se produit, donnant issue à un pus grumeleux extrêmement fétide. La fistule buccale laisse maintenant apercevoir des masses bourgeonnantes, rosées, d'apparence épithéliomateuse. La malade, très amaigrie, s'éteint dans le marasme le 5 décembre 1936.

L'examen anatomique montre, après ouverture de la boîte cranienne, qu'il n'existe aucun envahissement de la masse encéphalique, protégée par la dure-mère. Quelques masses bourgeonnantes, en chou-fleur, apparaissent à travers une brèche creusée dans la voûte osseuse de la paroi orbitaire supérieure. En dedans, la tumeur a envahi la fente sphénoïdale; propagation à la fosse nasale gauche. Un stylet introduit dans la brèche orbitaire pénètre avec facilité dans la fistule buccale et dans la fistule jugale.

A côté de cette tumeur principale, il faut signaler l'état du foie. Poids: 1.450 grammes; périhépatite du lobe gauche. A la coupe, quelques noyaux blanchâtres, arrondis, de la grosseur d'un grain de maïs, prédominant au lobe gauche. Le même lobe, dans sa partie centrale, montre une masse plus importante, du volume d'un œuf de poule, jaunâtre, de consistance élastique et cartilagineuse. Rate, poids : 110 grammes, organe altéré; périsplénite; à la coupe, deux petits noyaux rappelant ceux du foie, mais dont l'examen histologique n'a malheureusement pu être fait. Le reste de l'autopsie ne présente rien de particulier : reins, le droit, 140 grammes ; le gauche, 120 grammes. Cœur et poumons normaux.

L'examen histologique, que nous devons à la bienveillance de M. Isidor, nous a révélé des détails très intéressants qui ont éclairci la nature exacte de la tumeur envahissante de la face et des noyaux hépatiques.

a) *Tumeur de la face.* — Il ne s'agit pas d'un sarcome, mais bien d'une tumeur épithéliale maligne. On observe des cordons de cellules épithéliales de type malpighien. Ces cordons sont de formes les plus diverses, et les éléments qui les constituent présentent des monstruosités et des mitoses abondantes. L'évolution vers la parakératose (globes cornés) y est la règle, à tel point que ces globes cornés prédominent sur les coupes. Par ailleurs, le stroma est pratiquement inexistant. Il s'agit d'un épithélioma ayant vraisemblablement pris son point de départ dans la région rhino-pharyngée.

b) *Tumeur hépatique.* — Epithélioma glandulaire typique (type biliaire), envahissant le parenchyme hépatique qui est étouffé et détruit par la tumeur et la réaction collagène du stroma. Le parenchyme hépatique subséquent présente des lésions de dégénérescence graisseuse.

Au total, association de deux tumeurs bien distinctes : l'une, tumeur malpighienne (épithélioma spino-cellulaire) envahissant la face; l'autre, tumeur glandulaire à type biliaire envahissant le foie.

Cette coïncidence de cancers simultanés a été signalée dans la littérature médicale. En France, les cas les plus récents ont été rapportés à *l'Association française pour l'étude du cancer*, par Huguenin, Briand-Gar-

dield et Boucabeille, Bertillon et Liberson, Nemours-Auguste, David et Bonhomme (1).

Telle est l'observation que nous voulions présenter. Il s'en dégage trois conclusions principales :

I. — Il coexiste dans ce cas remarquable deux tumeurs de nature différente : épithélioma malpighien d'origine rhinopharyngée, d'une part; tumeur glandulaire du foie à type biliaire, d'autre part.

II. — L'une et l'autre tumeur ont eu, dans leur domaine réciproque, une marche envahissante : propagation à toute la moitié gauche de la face, d'une part; essaimage multiple dans le foie, d'autre part.

III. — Tout semble s'être passé comme si une réaction néoplasique générale avait trouvé chez un même malade des expressions histologiques différentes, dans des organes éloignés.

ERRATUM

Dans notre dernier numéro, à la page 163, ligne 35, *au lieu de lire* : dont le type purement époophorique est indiscutable,

lire : dont le type purement paroophorique est indiscutable.

(Article « Adénomyose tubaire et grossesse extra-utérine », par P. Isidor.)

---

(1) Huguenin, Briand-Gardield et Boucabeille : « Nouveau problème diagnostique et thérapeutique du cancer : aspect de cancer primitif du poumon après cancer de l'utérus. »

Bertillon et Liberson : « Lymphosarcome du rectum apparu trois ans après un lymphosarcome des deux amygdales. »

Nemours-Auguste, David et Bonhomme : « Trois cancers primitifs successifs chez un même malade. »

Les trois communications, in *Bulletin de l'Assoc. franç. pour l'étude du cancer*, juin 1936.

Le Gérant : F. Amirault. F. SOULISSE-MARTIN, IMP. - NIORT